

# Priručnik restaurativne dentalne medicine

---

**Vidas Hrstić, Jelena; Brekalo Pršo, Ivana; Peršić Bukmir, Romana;  
Vidović Zdrilić, Ivana; Paljević, Ema; Božac, Elvis.**

**Authored book / Autorska knjiga**

*Publication status / Verzija rada:* **Published version / Objavljena verzija rada (izdavačev PDF)**

*Publication year / Godina izdavanja:* **2024**

*Permanent link / Trajna poveznica:* <https://um.nsk.hr/um:nbn:hr:271:533440>

*Rights / Prava:* [In copyright](#)/[Zaštićeno autorskim pravom.](#)

*Download date / Datum preuzimanja:* **2024-12-29**

*Repository / Repozitorij:*

[Repository of the University of Rijeka, Faculty of  
Dental Medicine](#)



Jelena Vidas Hrstić i suradnici

# Priručnik restaurativne dentalne medicine

Jelena Vidas Hrstić i suradnici

# PRIRUČNIK RESTAURATIVNE DENTALNE MEDICINE

## Priručnik restaurativne dentalne medicine

### Autori

Dr. sc. Jelena Vidas Hrštic i suradnici

### Urednica

Dr. sc. Jelena Vidas Hrštic

### Izdavač

Sveučilište u Rijeci, Fakultet dentalne medicine

### Za izdavača

Prof. dr. sc. Sonja Pezelj Ribarić

### Recenzenti

Prof.dr.sc. Alen Braut

Doc.dr.sc. Valentina Rajić

### Lektura

Marina Katić, mag. educ. philol. croat.

### Grafička priprema i prijelom

Centar za elektroničko nakladništvo Sveučilišne knjižnice Rijeka

### Godina objavljivanja

2024.

UDK 616.314


ISBN 978-953-7720-80-3 (PDF)

Odlukom Senata Sveučilišta u Rijeci (KLASA: 007-01/24-03/02, URBROJ: 2170-137-01-24-225 od 23. srpnja 2024.) ovo se djelo objavljuje kao izdanje Sveučilišta u Rijeci.

Sveučilište u Rijeci pokriva trošak e-izdanja koje obavlja Centar za elektroničko nakladništvo (CEN).

Jelena Vidas Hrstić i suradnici

# Priručnik restaurativne dentalne medicine



Rijeka, 2024.

**Fakultet dentalne  
medicine**  
Sveučilišta u Rijeci

## **Autori**

Prof. dr. sc. Ivana BREKALO PRŠO, dr. med. dent., Katedra za endodonciju i restaurativnu stomatologiju, Fakultet dentalne medicine, Sveučilište u Rijeci

Doc. dr. sc. Romana PERŠIĆ BUKMIR, dr. med. dent., Katedra za endodonciju i restaurativnu stomatologiju, Fakultet dentalne medicine, Sveučilište u Rijeci

Dr. sc. Ivana VIDOVIĆ ZDRILIĆ, dr. med. dent. Katedra za endodonciju i restaurativnu stomatologiju, Fakultet dentalne medicine, Sveučilište u Rijeci

Dr. sc. Jelena VIDAS HRSTIĆ, dr. med. dent., Katedra za endodonciju i restaurativnu stomatologiju, Fakultet dentalne medicine, Sveučilište u Rijeci

Dr. sc. Ema PALJEVIĆ, dr. med. dent., Katedra za endodonciju i restaurativnu stomatologiju, Fakultet dentalne medicine, Sveučilište u Rijeci

Elvis BOŽAC, dr. med. dent., Katedra za endodonciju i restaurativnu stomatologiju, Fakultet dentalne medicine, Sveučilište u Rijeci

## Sadržaj

<b>Poglavlje 1. Uvod</b>	<b>6</b>
<b>Poglavlje 2. Primijenjena histologija zubnih tkiva.</b>	<b>7</b>
2.1.Čaklina	7
2.2.Čaklinsko dentinsko spojište	10
2.3.Dentin	10
2.3.1.Vrste dentina s obzirom na vrijeme nastanka	11
2.4.Zubna pulpa	12
2.5.Cement	13
<b>Poglavlje 3. Instrumenti u restaurativnoj dentalnoj medicini</b>	<b>15</b>
3.1.Instrumenti za pregled zuba	15
3.2.Instrumenti za uklanjanje tvrdih zubnih tkiva	16
3.2.1.Ručni instrumenti	16
3.2.2.Rotirajući instrumenti	17
3.3.Instrumenti za punjenje kaviteta.	18
3.4.Instrumenti za finiranje i poliranje	20
<b>Poglavlje 4. Podjela kaviteta po Blacku i Mountu</b>	<b>22</b>
4.1.Podjela kaviteta po G. V. Blacku	23
4.2.Podjela kaviteta prema G. J. Mountu	23
<b>Poglavlje 5. Faze preparacije kaviteta (po G. V. Blacku)</b>	<b>25</b>
5.1.Prva faza preparacije – ostvarivanje tipičnoga oblika kaviteta	25
5.2.Druga faza preparacije kaviteta – ostvarivanje otpornoga i retencijskoga oblika	26
5.3.Treća faza preparacije kaviteta – preventivno proširivanje rubova kaviteta (ekstenzija radi prevencije)	27
5.4.Četvrta faza preparacije kaviteta – uklanjanje karijesno promijenjenoga dentina.	28
5.5.Peta faza preparacije – završna obrada čaklinskih rubova	29
5.6.Šesta faza preparacije kaviteta – toaleta i dezinfekcija kaviteta	29
<b>Poglavlje 6. Izrada kaviteta i postava amalgamskoga ispuna I. razreda po Blacku</b>	<b>31</b>
6.1.Općenito o dentalnim amalgamima	31
6.2.Izrada kaviteta i postava amalgamskoga ispuna I. razreda po Blacku	32
6.2.1.Uklanjanje karijesa u caklini	33

6.2.2.Uklanjanje preostalog karijesnog dentina . . . . .	33
6.2.3.Postava kavitetne zaštitne podloge . . . . .	34
6.2.4.Postupanje s amalgamskim ispunom . . . . .	35
<b>Poglavlje 7. Izrada kaviteta i postava amalgamskoga ispuna</b>	
<b>II. razreda po Blacku. . . . .</b>	<b>39</b>
7.1.Indirektna preparacija II. razreda po Blacku. . . . .	39
7.1.1. <i>Slot</i> -preparacija . . . . .	41
7.2.Direktna preparacija II. razreda po Blacku . . . . .	41
7.3.Postava kavitetne zaštitne podloge . . . . .	42
7.4.Postava amalgamskog ispuna . . . . .	42
<b>Poglavlje 8. Preventivni kompozitni ispuni . . . . .</b>	<b>44</b>
8.1.Tipovi preventivnih ispuna. . . . .	44
8.2.Preventivno pečačenje jamica i fisura. . . . .	44
8.3.Preventivni kompozitni ispuni . . . . .	47
8.4.Tunelska preparacija . . . . .	51
<b>Poglavlje 9. Adhezivni sustavi . . . . .</b>	<b>54</b>
9.1.Adhezija za caklinu i za dentin . . . . .	54
9.2.Sastav adhezivnih sustava . . . . .	55
9.2.1.Jetkajuća otopina . . . . .	55
9.2.2. <i>Primer</i> . . . . .	56
9.2.3. <i>Bond</i> . . . . .	56
9.3.Podjela adhezivnih sustava . . . . .	58
9.3.1.Podjela adheziva ovisno o načinu uklanjanja zaostatnog sloja . . . . .	58
9.3.2.Podjela adheziva ovisno o vrsti otapala . . . . .	58
9.3.3.Podjela adheziva prema generacijama . . . . .	59
9.3.4.Podjela prema broju kliničkih koraka i klinička primjena . . . . .	62
9.3.5.Univerzalni adhezivi . . . . .	64
<b>Poglavlje 10. Preparacije kaviteta za adhezivne ispune . . . . .</b>	<b>68</b>
10.1.Adhezivne preparacije prvoga razreda. . . . .	69
10.2.Adhezivne preparacije drugoga razreda . . . . .	69
10.3.Adhezivne preparacije trećega i četvrtoga razreda . . . . .	70
10.4.Adhezivne preparacije petoga razreda. . . . .	72
10.5.Postava kompozitnoga materijala . . . . .	72



<b>Poglavlje 11. Staklenoionomerni cementi . . . . .</b>	<b>74</b>
11.1.Sastav staklenoionomernoga cementa . . . . .	74
11.2.Stvrdnjavanje i kemizam SIC-a . . . . .	75
11.2.1.Adhezija SIC-a za tvrda zubna tkiva . . . . .	76
11.2.2.Priprema tvrdih zubnih tkiva za adheziju SIC-a . . . . .	77
11.2.3.Uloga vode u SIC-u . . . . .	77
11.2.4.Bioaktivnost SIC-a . . . . .	78
11.3.Klinička primjena . . . . .	78
11.3.1.Oblici SIC-a za primjenu u restaurativnoj dentalnoj medicini . . . . .	79
11.4.Smolom modificirani staklenoionomerni cementi . . . . .	80
11.4.1.Način stvrdnjavanja smolom modificirana SIC-a . . . . .	81
11.5.Kliničko postavljanje staklenoionomernih cemenata . . . . .	81
11.5.1.Primjena staklenoionomernoga cementa u „sandwich tehnici” . . . . .	83
<b>Poglavlje 12. Suvremeni materijali u restaurativnoj dentalnoj medicini. . . . .</b>	<b>86</b>
12.1.Vlaknima ojačani kompozitni materijali. . . . .	86
12.2.Kalcij-silikatni materijali u restaurativnoj dentalnoj medicini . . . . .	87
12.2.1.Mineral trioksid agregat (MTA) . . . . .	87
12.2.1.1. Sastav MTA . . . . .	87
12.2.1.2. Svojstva MTA-a . . . . .	88
12.2.1.3. Indikacije u RDM-u . . . . .	88
12.2.1.4. Rukovanje s MTA-om . . . . .	88
12.2.2.Biodentin . . . . .	89
12.2.2.1. Sastav Biodentina . . . . .	89
12.2.2.2. Svojstva Biodentina . . . . .	89
12.2.2.3. Indikacije za primjenu materijala . . . . .	89
12.2.2.4. Rukovanje materijalom . . . . .	90
<b>Popis pokrata. . . . .</b>	<b>93</b>

# Poglavlje 1. Uvod

*Ivana Brekalo Pršo*

Klinički uspjeh u restaurativnoj dentalnoj medicini ovisi o više čimbenika, počevši od dobrog poznavanja anatomskih struktura i bioloških karakteristika tvrdog zubnog tkiva, pa sve do poznavanja patoloških zbivanja u tvrdom zubnom tkivu, načina liječenja i poznavanja materijala koji se u tu svrhu primjenjuju.

Prošlo je više od 100 godina otkada je G. V. Black iznio osnovna pravila za područje restaurativne dentalne medicine. Njegove su spoznaje obuhvatile cijeli niz znanstvenih i praktičnih ideja o mogućnostima i načinu liječenja karijesa, koji je u to doba početka dvadesetog stoljeća bio endemska bolest u Europi (1). Osnovna su pravila preparacije kaviteta prema Black-u bila temelj restaurativnoga zbrinjavanja tvrdog zubnog tkiva sve do polovice prošloga stoljeća. Tek 60-ih godina prošloga stoljeća, kada su se u kliničkoj praksi počeli primjenjivati kompozitni materijali, promijenio se stav o načinu vezanja materijala za zubno tkivo. Naime, Buonocore je 1955. godine dokazao mikromehaničku svezu između cakline i polimetilmetakrilatne smole kompozitnih materijala (2). Deset godina kasnije, 70-ih godina 20. stoljeća, u kliničku je praksu uveden još jedan adhezijski materijal, staklenoionomerni cement, koji ostvaruje kemijsku svezu s caklinom i dentinom (3).

Novi trendovi u primjeni restaurativnih materijala doveli su do promjena u tretmanu i razumijevanju karijesnih lezija, a isto tako su zahtijevali promjenu u oblikovanju kaviteta. Posljednjih se 50-ak godina u restaurativnim zahvatima tvrdog zubnog tkiva važnost pridaje i estetskoj komponenti materijala, što u prošlosti nije bio slučaj jer su se odabirali isključivo materijali koji su bili funkcijski prihvatljivi. Time se paradigma G. V. Black-a, koja je bila aktualna početkom dvadesetog stoljeća, a koja je predstavljala cjelokupnu teorijsku i praktičnu filozofiju restaurativnoga zbrinjavanja karijesnih i nekarijesnih lezija, uvelike promijenila. Danas se koncept restaurativnoga liječenja zasniva na minimalno invazivnim zahvatima u kojima se reparacija i/ili restauracija oštećene zubne strukture provodi tako da se nastoji sačuvati što više zdravoga tkiva, a oblik kaviteta prilagođen je adhezijskomu svezivanju materijala. Svi se klinički postupci provode s ciljem očuvanja prirodne morfologije, a time i funkcije zuba, uz adekvatnu zaštitu pulpe i okolnoga parodontnog tkiva (4).

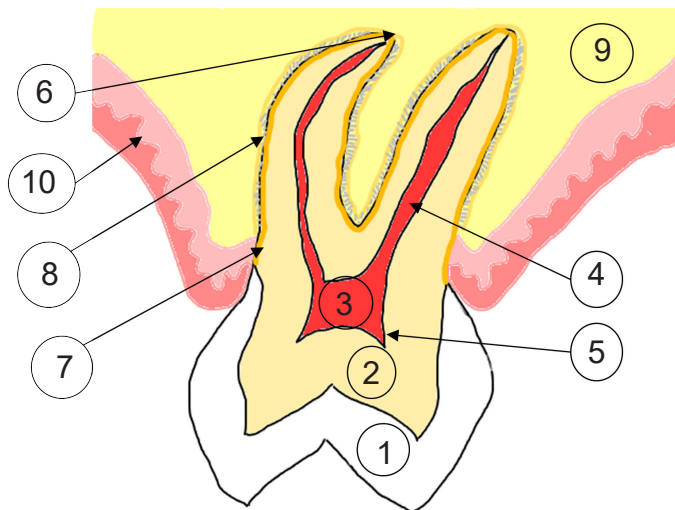
## Literatura

1. Hilton TJ, Ferracane JL, Broome JC. *Summitt's Fundamentals of Operative Dentistry*. 4th ed. Quintessence Publishing, USA, 2013.
2. Sofan E, Sofan A, Palaia G, Tenore G, Romeo U, Migliau G. Classification review of dental adhesive systems: from the IV generation to the universal type. *Ann Stomatol (Roma)*. 2017 Jul 3;8(1):1-17.
3. Sidhu SK, Nicholson JW. A Review of Glass-Ionomer Cements for Clinical Dentistry. *J Funct Biomater*. 2016 Jun 28;7(3):16.
4. Banerjee A, Watson TF. *Pickard's Guide to Minimally Invasive Operative Dentistry*. Third ed. Oxford University Press, 2015.

## Poglavlje 2. Primijenjena histologija zubnih tkiva

Elvis Božac


Zubi se sastoje od mineraliziranih tvrdih zubnih tkiva: cakline, cementa i dentina. Unutar tvrdih zubnih tkiva nalazi se rahlo vezivno tkivo koje se naziva zubna pulpa. Poznavanje građe ovih tkiva ključno je za uspješno liječenje zuba.



Slika 1. Zubna tkiva i potporne strukture. 1 – caklina; 2 – dentin; 3 – zubna pulpa / bulbus pulpe / pulpna komora; 4 – korijenski kanal / radikularna pulpa; 5 – rog pulpe; 6 – apikalni foramen; 7 – cement; 8 – parodontni ligament; 9 – alveolarna kost; 10 – gingiva.

### 2.1. Caklina

Caklina je najtvrdje tkivo koje nalazimo u ljudskom organizmu. Sastoji se od anorganskog dijela, koji čini 95-96% mase cakline, dok organski dio čini oko 2%. Preostala 3% čine voda i caklinski proteini. Caklina je tkivo ektodermalnog podrijetla, a stvaraju je specijalizirane stanice ameloblasti, koje po završetku svoje funkcije odumiru, što znači da se caklina nakon oštećenja ne može obnoviti. Osnovna gradivna jedinica cakline jest caklinska prizma. Caklinske prizme građene su od caklinskih kristala (kristala hidroksilapatita) koji su heksagonalnoga oblika, okruženi hidratacijskom ovojnicom. Prizma u poprečnom presjeku ima oblik ključanice te se na njoj može razlikovati rep i tijelo. Svaku prizmu obavija prizmatska ovojnica koja sadrži veću količinu organske tvari i vode. Caklinske prizme međusobno su raspoređene tako da je između dvaju tijela susjednih prizmi umetnut jedan rep, odnosno između dvaju repova jedno tijelo (slika 2) (1).

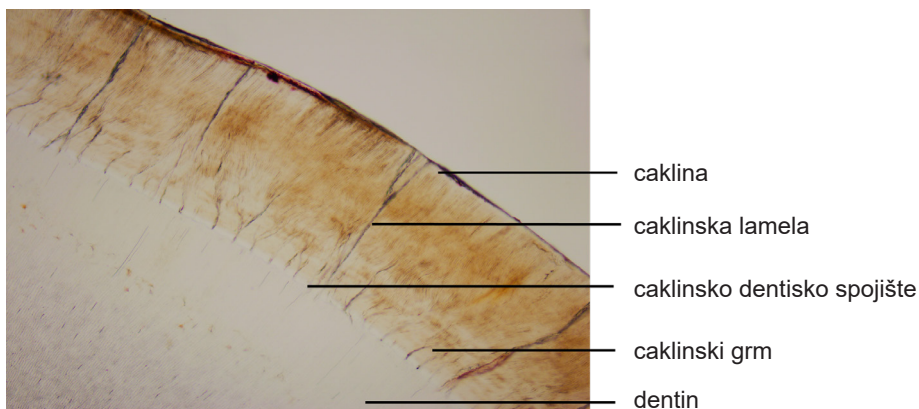


Slika 2. Shematski prikaz caklinskih prizmi. Slovom T označeno je tijelo prizme, a slovom R rep prizme

Valoviti smjer caklinskih prizama rezultat je inkrementnog izlučivanja ameloblasta. Svojom dužinom caklinske prizme su okomito orijentirane na caklinsko-dentinsko spojište (CDS). Zbog manje površine CDS-a u odnosu na površinu cakline, caklinske su prizme u svojoj bazi blizu CDS-a znatno tanje. Caklinske prizme u pojedinim dijelovima cakline mogu imati nepravilan smjer i biti isprepletene, pa se takva struktura naziva „čvorasta caklina“ (engl. gnarled enamel). Najčešće ju nalazimo u cervikalnom području te u područjima kvržica i incizalnih bridova. Takva strukturna raspoređenost prizmi daje caklini veću otpornost na frakture. Na samoj površini cakline je jače mineralizirana zona nepravilne strukture, bez prizmi, koja se naziva aprizmatska caklina. Takva struktura nastaje od sekundarne kutikule caklinskoga organa i procesa maturacije zuba, koji traje do dvije godine nakon nicanja zuba (2-4).

U najdubljim dijelovima cakline, u području CDS-a, nalazi se zona hipomineralizacije u obliku struktura vidljivih pod svjetlosnim mikroskopom: caklinske lamele, caklinska vretena i caklinski grmovi (slika 3) (1, 2).

Na histološkim preparatima cakline mogu se razlikovati razne strukture u vidu pruga i linija. Retziusove pruge predstavljaju inkrementne linije periodičnog izlučivanja cakline (slika 4). Na površini cakline Retziusove pruge završavaju u vidu udubina koje nazivamo perikimate. Hunter-Schregerove pruge predstavljaju optički fenomen vidljiv na svjetlosnom mikroskopu koji nastaje zbog vijugavog smjera pružanja i rotacije caklinskih prizmi od CDS-a prema površini cakline.



Slika 3. Caklinsko dentinsko spojište pod svjetlosnim mikroskopom.

Debljina cakline nije jednaka u svim dijelovima zubne krune. Caklinu u najvećoj debljini nalazimo u području kvržica odnosno incizalnih bridova, a najtanja je u području vrata zuba. Zbog svoje različite debljine, područja jače i slabije mineralizacije te radijalnog smjera pružanja prizmi, caklina pokazuje svojstvo anizotropnosti, što znači da zbog svoje raznolikosti u građi u pojedinim područjima pokazuje različita fizikalna svojstva (2).



Slika 4. Retziusove pruge.

Zdava caklina je glatka, sjajna i tvrda. Posjeduje svojstvo translucencije i kao takva omogućuje prosijavanje boje dentina koji se nalazi ispod nje. Stupanj mineraliziranosti utječe na njezinu translucenciju. Primjerice, gubitak minerala iz kristalne strukture uzrokovat će promjenu loma svjetla i pojavu bijelih diskoloracija vidljivih na suhoj površini cakline. Poremećaji u mineralizaciji cakline, poput fluorozije, ovisno o stupnju zahvaćenosti, mogu se uočiti kao bijele ili smečkaste pigmentacije vidljive i kada je površina cakline vlažna. Caklina se, zbog nemogućnosti obnavljanja, starenjem troši. Stoga je i boja zubi starijih osoba žuća, kao posljedica prosijavanja dentina ispod stanjene cakline (5,6).

Neposredno nakon nicanja caklina prolazi kroz proces maturacije. To znači da caklina tek iznikla zuba nije u potpunosti mineralizirana, odnosno ne sadrži istu količinu anor-

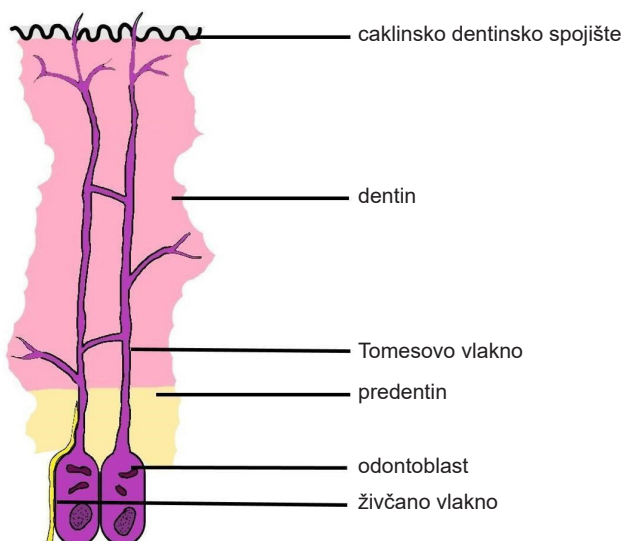
ganske tvari kao i zrela caklina. U procesu maturacije organski dio cakline zamjenjuje se anorganskim te tako caklina postepeno dobiva otpornost na utjecaj kiselina, koje uzrokuju demineralizaciju. Proces maturacije traje oko dvije godine od nicanja pa je poželjno u tom vremenskom periodu provoditi preventivne mjere za zaštitu od nastanka karijesa – fluoridaciju i pečaćenje jamica i fisura (1, 5).

## 2.2. Caklinsko dentinsko spojište

Caklinsko dentinsko spojište (slika 3) jest valoviti spoj između cakline i dentina. Smatra se da je važnost valovitosti ove strukture povećanje kontaktne površine između cakline i dentina čime se osigurava čvršća veza između ova dva tkiva. Osim toga, čvrstoći ove sveze pridonose i kolagena vlakna koja se iz dentina pružaju u caklinu – *caklinska vretena* (6).

## 2.3. Dentin

Dentin je tvrdo zubno tkivo mezoektodermalnog podrijetla kojeg stvaraju odontoblasti - visokospecijalizirane stanice smještene u pulpi. Slično kao i caklina, dentin nastaje mineralizacijom organskoga matriksa kojeg izlučuju odontoblasti. Dentin je slabije mineralizirano tkivo od cakline jer sadrži oko 67% anorganske tvari, 21% organske tvari i oko 12% vode. Zbog većega sadržaja organske tvari (uglavnom kolagen) mekši je, ali ujedno i elastičniji, što je izuzetno važno svojstvo obzirom na to da podupire krtu caklinu i osigurava amortizaciju okluzalnih sila. Starenjem se u dentinu organska tvar nadomješta anorganskom, pa se u skladu s time mijenjaju i njegova fizikalna svojstva, što znači da s vremenom dentin postaje tvrdi i manje elastičan (1, 5, 6).



Slika 5. Shematski prikaz histološke građe dentina.

Dentin histološki pokazuje kanalnu (tubularnu) strukturu. Lumen dentinskih kanalića obložen je jače mineraliziranim peritubularnim dentinom, dok se između stijenki kana-

la nalazi intertubularni dentin. U svakom se kanaliću nalazi odontoplastični izdanak (*Tomesovo vlakno*) (slika 5). Ova specifična građa je rezultat procesa izlučivanja dentina tijekom kojega izdanci odontoblasta ostaju zarobljeni u strukturi dentina. Na taj način dentinski kanalići predstavljaju direktnu povezanost sa zubnom pulpom.

Broj dentinskih kanalića varijabilan je u različitim slojevima dentina pa ih blizu CDS-a nalazimo u manjem broju dok ih u blizini pulpe nalazimo u znatno većem broju. Njihov je lumen širi u blizini zubne pulpe dok je na periferiji uži. Iz navedenoga se može zaključiti da je dentin u blizini pulpe propusniji i mekši od dentina na periferiji. Dentinski kanalići pružaju se radijarno od površine zubne pulpe prema CDS-u čineći dvostruki zavoj u obliku slova S. Dentinski kanalići sadrže, osim već spomenutog Tomesovog vlakna, živčane završetke koji obavijaju Tomesovo vlakno te dentinski likvor. Dentinski likvor jest transudat krvne plazme koji izlazi iz zubne pulpe uslijed povišenja osmotskoga tlaka u krvnim žilama pulpe. Uz živčane završetke, dentinski likvor ima važnu ulogu u percepciji osjeta boli – pomakom tekućine se podražaj boli prenosi do pulpe. Taj se proces objašnjava kao hidrodinamska teorija nastanka boli. Isušivanjem dentinskoga likvora iz dentinskih kanalića dolazi do uvlačenja tijela odontoblasta u kanalić što rezultira smrću odontoblasta i bolnom senzacijom (2, 7)

### 2.3.1. Vrste dentina s obzirom na vrijeme nastanka

Primarni dentin se stvara tijekom razvoja i rasta zuba, sve do trenutka nastanka apikalnoga suženja zubnoga korijena. Taj proces traje prosječno dvije do tri godine od nicanja zuba. Zbog veće prohodnosti otvorenoga zubnog apeksa omogućen je bolji protok krvi u zubnoj pulpi, pa se primarni dentin stvara većom brzinom nego sekundarni (2, 7).

Sekundarni dentin se kontinuirano stvara od trenutka formiranja apikalnoga suženja zubnoga korijena dokle god je očuvan vitalitet zubne pulpe (2, 7).

Tercijarni dentin nastaje kao posljedica djelovanja različitih podražaja na zub, a klinički i histološki se razlikuju dva oblika - reakcijski dentin (iritacijski) i reparatorni dentin (osteodentin) (6, 7).

Reakcijski dentin nastaje kao odgovor vitalne zubne pulpe na kronične podražaje, kao što je kronični zubni karijes. Stvaraju ga postojeći odontoblasti i pravilne je tubularne strukture.

Reparatorni dentin nastaje kao odgovor na naglu ekspoziciju zubne pulpe okolini (npr. trauma ili jatrogeno otvaranje zubne pulpe prilikom preparacije kaviteta). Budući da ekspozicijom zubne pulpe odumiru primarni odontoblasti, reparatorni dentin stvaraju novo-diferencirane pluripotentne stanice zubne pulpe. Takav dentin nije tubularan, već pokazuje lakunarnu strukturu sličnu kosti (6, 7).

Klinički zdrav dentin žute je i opakne boje, a budući da sadrži relativno visoki postotak organske tvari, elastične je prirode i kao takav dobra je potpora krutoj caklini.

Prilikom izlaganja dentina okolini, količina oticanja dentinskoga likvora znatno se povećava. To je ujedno i obrambeni mehanizam kojim se iritansi, poput mikroorganizma

ma i njihovih produkata, otplavljaju i štite pulpu od prodora infekcije. Stoga je u kliničkom radu važno ne presušiti dentin budući da to može direktno narušiti vitalitet i funkcionalnost odontoblasta, a posljedično i zubne pulpe (6).

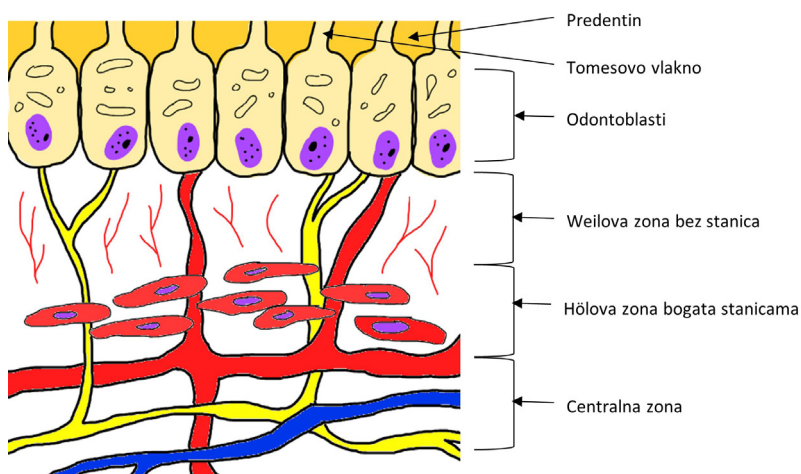
## 2.4. Zubna pulpa

Zubna pulpa jest vezivno tkiva mezenhimalnog podrijetla. Nastala je iz papile caklinskoga organa. U vezivnom se tkivu pulpe nalaze fibroblasti, kao najbrojnije stanice, nediferencirane pluripotentne stanice, obrambene stanice (makrofazi, limfociti, mastoidne stanice) te specijalizirane stanice zubne pulpe – odontoblasti. Te su stanice uronjene u međustanični matriks, koji čine voda i proteoglikani, kolagen, krvne i limfne žile te završeci živčanih vlakana (7, 8).

Zubna pulpa ima brojne funkcije. Građevnoj ulozi doprinose odontoblasti stvaranjem dentina. Za senzoričku funkciju odgovorni su živčani završeci pomoću kojih zubna pulpa ima sposobnost percepcije bolnih senzacija (nociceptori). Krvne žile osiguravaju oksigenaciju i dotok hranjivih tvari, stoga se kaže da pulpa ima i nutritivnu ulogu. Zaštitnu ulogu omogućuju obrambene stanice poput makrofaga, limfocita i odontoblasta, koji štite pulpu stvarajući tercijarni dentin (6).

Histološki se u zubnoj pulpi razlikuje nekoliko zona (slika 6). Na površini je smješten odontoblastični sloj, uz koji se može vidjeti sloj predentina – nemineraliziranog organskog matriksa dentina. Ispod odontoblastičnog sloja nalazi se Weilova zona – zona siromašna stanicama, ali bogata krvnim žilama i živčanim završecima koji čine plexus Raschkov. Ispod Weilove zone nalazi se Hölova zona bogata stanicama, u kojoj se nalaze sve prethodno navedene stanice, osim odontoblasta (5).

Zubna pulpa morfološki prati oblik zuba, a može se podijeliti na koronarnu i radikularnu pulpu.



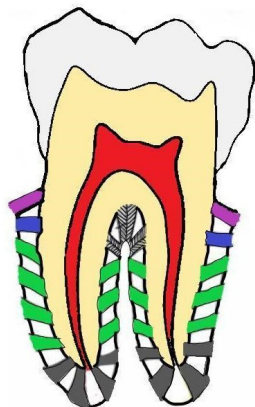
Slika 6. Shematski prikaz histološke građe zubne pulpe.



## 2.5. Cement

Cement je tvrdo zubno tkivo koje prekriva korijen zuba, a nastaje iz zubne vrećice (lat. *sacculus dentis*). Sastoji se od 65% anorganske tvari, 25% organske tvari te 10% vode. Stanice koje stvaraju cement nazivaju se cementoblasti. Cementoblasti izlučuju organski matriks (cementoid) koji mineralizacijom prelazi u cement. Histološki je lamelarne građe te se kontinuirano odlaže čitavog života. Neovisno o vitalitetu zuba, ali ovisno o funkciji, može se podijeliti na celularni i acelularni cement. Acelularni cement ne sadrži stanice u svojoj strukturi i prekriva cervikalnu trećinu zubnoga korijena, dok celularni cement sadrži stanice cementoblaste i nalazi se u apikalnoj trećini zubnoga korijena (2, 5, 6).

U strukturu cementa sidre se brojna kolagena vlakna, koja se pružaju iz lamine dure zubne alveole u različitim smjerovima kroz parodontni ligament (Sharpeyeva vlakna) i omogućuju sidrenje zuba u alveoli (slika 7).



Slika 7. Shematski prikaz Sharpeyevih vlakana.

Cervikalno cement može i ne mora doći u kontakt s caklinom tvoreći caklinsko cementno spojište. U oko 10% slučajeva caklina i cement se ne dodiruju ostavljajući dentin izložen vanjskim uvjetima okoline što može rezultirati preosjetljivošću zubnih vratova.

Cement je klinički žućkaste boje. Češće je vidljiv u starijih osoba zbog povlačenja parodontnih tkiva (6, 8).

### Literatura

1. Harald Heymann, Swift EJ, Ritter AV. Sturdevant CM. Sturdevant's art and science of operative dentistry. St. Louis, Mo.: Elsevier/Mosby; 2013. p. 19-29.
2. Hilton TJ, Ferracane JL, Broome JC. Summitt's fundamentals of operative dentistry : a contemporary approach. Chicago ; Berlin ; Paris Etc: Quintessence Pub., Cop; 2013. p. 24-72.
3. Kumar GS. Orban's Oral histology and embriology 14e. New Delhi; Reed Elsevier India;2015

4. Nanci A. Ten Cate's Oral Histology 9e. St. Louis; Elsevier; 2018.
5. Garg N. Textbook of operative dentistry. Jaypee Brothers Medical Publis; 2015. p. 17-29.
6. Šutalo J. Patologija i terapija tvrdih zubnih tkiva. Zagreb. Naklada Zadro; 1994. p. 27-52.
7. Tamarut T. Priručnik restaurativne stomatologije i endodoncije. Rijeka. Medicinski fakultet Sveučilišta u Rijeci. 1992. p. 17-19.
8. Guatelli-Steinberg D, Reid DJ, Bishop TA, Larsen CS. Anterior tooth growth periods in Neandertals were comparable to those of modern humans. Proceedings of the National Academy of Sciences. 2005 Sep 23;102(40):14197–202.

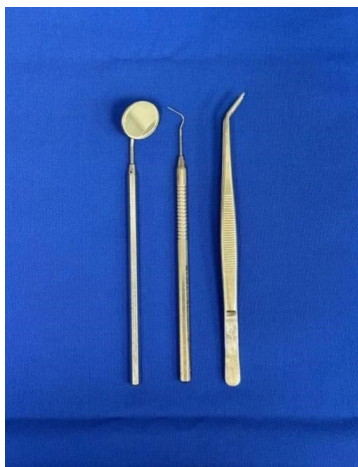## Poglavlje 3. Instrumenti u restaurativnoj dentalnoj medicini

*Ivana Vidović Zdrilić*

Pojam „instrumenti“ odnosi se na alate ili uređaje koji se rabe za određenu svrhu ili vrstu posla te su u stručnim i znanstvenim područjima poznati kao predmeti za obavljanje specifičnih postupaka. Za izvođenje preciznih postupaka u restaurativnoj dentalnoj medicini potrebno je imati potpuno znanje o svrsi te konstrukciji i primjeni instrumenata za tu namjenu. Dugi niz godina primarni materijal za izradu ručnih instrumenata bio je ugljični čelik, koji je pri uporabi zadržavao oštrinu i tvrdoću. Danas je materijal izbora nehrđajući čelik, u osnovi željezo, čija su svojstva znatno poboljšana dodatkom kroma i nikla (18% i 10%). Krajem 19. st. G. V. Black postavio je pravila koja određuju konstrukciju i klasifikaciju instrumenata. Instrumenti koji se rabe u restaurativnim postupcima dijele se prema namjeni na: instrumente za pregled zuba, ručne i rotirajuće instrumente za terapiju te instrumente za punjenje kaviteta (1).

### 3.1. Instrumenti za pregled zuba

Osnovan instrumentarij za pregled pacijenta sastoji se od ogledala, sonde i pincete (slika 1). Svaki se pregled izvodi kroz pregledno vidno polje s izravnim pogledom. Ukoliko nije moguć izravni pogled, utoliko se primjenjuje ogledalo za indirektni prikaz. Ogledalo služi i za refleksiju svjetlosti na područje koje se pregledava ili liječi te kao retraktor jezika, obraza ili usana – za pomoć u pristupu i prikazu. Ogledala su obično okrugla i u različitim veličinama gdje su br. 4 i br. 5 najčešće korištene veličine za odrasle. Preporuča se uporaba ogledala s prednjom reflektirajućom površinom kako bi se izbjegla dvostruka slika i dobila jasnija slika radnog polja. Sonda je šiljast i oštar instrument koji se koristi za nježno ispitivanje teksture zubne površine, spoja s ispunom i nepravilnosti izloženog tvrdog zubnog tkiva. U restaurativnoj se dentalnoj medicini rabe različite pincete. U osnovnome se instrumentariju nalazi svinuta stomatološka pinceta, koja se rabi za unošenje/skupljanje malih predmeta poput pamučnih kuglica ili svitaka staničevine (1).



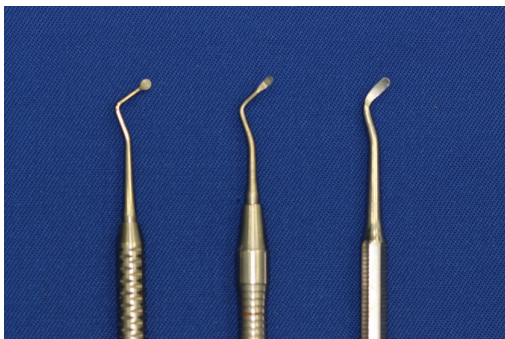
Slika 1. Osnovan instrumentarij za pregled zuba.

## 3.2. Instrumenti za uklanjanje tvrdih zubnih tkiva

### 3.2.1. Ručni instrumenti

Prema Blacku ručni se instrumenti dijele prema svrsi (ekskavator, kireta), načinu uporabe (guranje, povlačenje), obliku oštrice (sjekira, dlijeto) te broju kutova na vratu instrumenta. Svi se sastoje od triju dijelova: držak, vrat i radni dio. Držak je obično ravan i bez varijacija u veličini, uglavnom hrapav radi povećanja trenja i prevencije klizanja instrumenta. Duljina instrumenta je 14 cm uz promjer 6.5 mm, koji može varirati i do 9.5 mm kako bi bio ergonomičniji. Instrument može biti heksagonalna ili osmerokutna oblika. Vrat duljine 2-3 mm povezuje držak s radnim dijelom ili vrhom. Može biti ravan ili pod kutom (jednokatni, dvokatni, trostruki i četverostruki kut), čime se omogućuje lakši pristup i pritisak u dubljim dijelovima kaviteta te stabilnost samoga instrumenta kako se ne bi okretao prilikom primjene. Svi instrumenti koji imaju kut manji od  $12^\circ$  trebaju imati i kontrakut, ako je kut veći od  $12^\circ$ , trebaju imati trostruki kut. Oštrica je radni dio instrumenta koji ima rezni rub. Počinje na kutu ako je prisutan jedan kut, a ako ih je prisutno više, počinje na zadnjem kutu. Rezni je dio zakošen ( $75^\circ$ ) i može biti jednostruko ili višestruko zakošen. Neki instrumenti imaju oštricu na obama krajevima drške i poznati su kao dvostrani instrumenti. Caklinu i dentin je zbog tvrdoće teško rezati te zahtijevaju stvaranje znatnih sila na vrh instrumenta. Stoga ručni instrumenti moraju biti uravnoteženi i oštri (2).

Prije nego što su rotirajući instrumenti postali dostupni, za preparaciju kaviteta koristili su se oštri ručni instrumenti: dlijeto, ekskavator i trimer za rub gingive. Dlijeto ima oštricu koja je u ravnini s drškom ili blago nagnuta ili zakrivljena s radnim krajem pod pravim kutom u odnosu na dršku. Rabi se prvenstveno za preparaciju cakline. Ekskavator ima oštricu i rezni rub u ravnini s uzdužnom osi drške. Instrument je dvostran s lijevo i desno usmjerenom oštricom u odnosu na dršku. Ekskavator može imati i oštricu koja je zakrivljena u obliku polukruga. To daje instrumentu vanjsku konveksnost i unutarnju konkavnost zbog čega izgleda poput žlice. Postoje lijevo-rezni i desno-rezni ekskavatori te ekskavatori s kružnom oštricom poput diska (slika 2). Trimer je sličan ekskavatoru, samo je oštrica zakrivljena i rezni je rub na oštrici uvijek na vanjskoj strani krivulje. Također dolazi u paru (lijevo-rezne i desno-rezne) te kao trimer za mezijalni i distalni marginalni rub. Najčešće dolaze kao mezijalni trimer s lijevorežućim i desno-režućim krajem te distalni trimer s lijevo-režućim i desno-režućim krajem (pod  $135^\circ$ ).

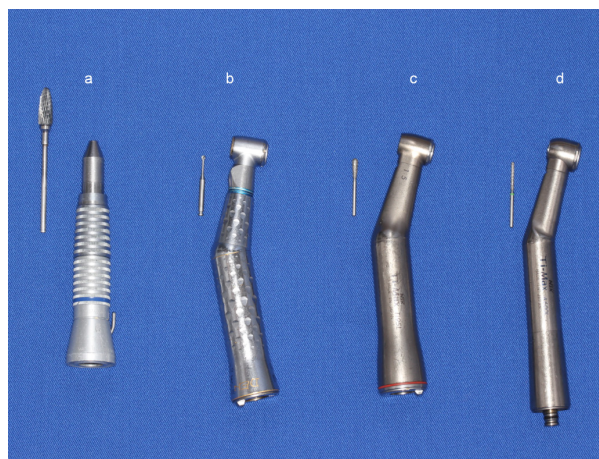


Slika 2. Ekskavatori različitih oblika.

Ručni se instrumenti drže u ruci u različitim položajima, od kojih su dva osnovna hvata: položaj olovke i položaj u dlanu. Hvat olovke: držak se pridržava s tri prsta ili leži na srednjem prstu, pruža veću fleksibilnost pokreta. Položaj u dlanu: držak leži poprečno u dlanu obuhvaćen s četirima sklopljenim prstima i palcem oslonjenim na zub, omogućuje ograničeno kretanje, ali kontroliranu snagu (1, 2).

### 3.2.2. Rotirajući instrumenti

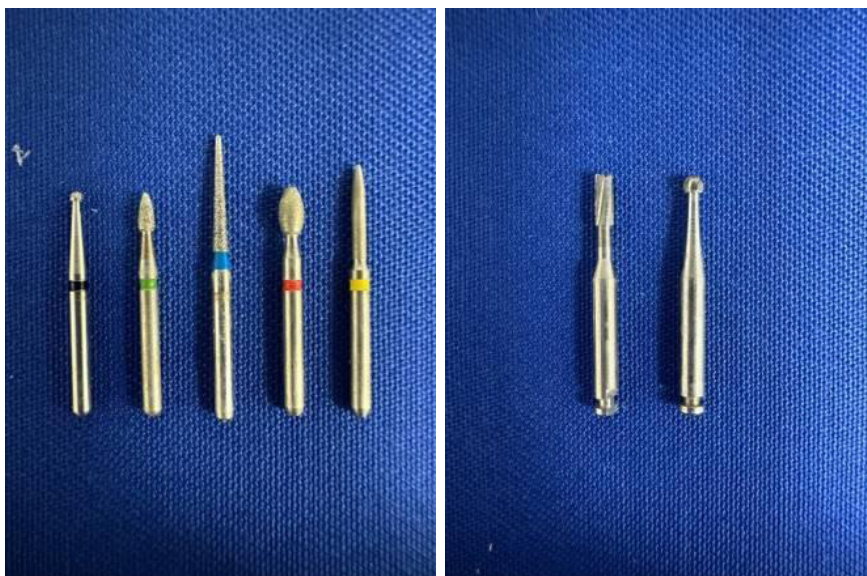Rotirajući instrumenti ili svrdla montiraju se na nasadne instrumente (ručni držak). Razlikuju se dva osnovna tipa nasadnika, ravni i oni s kontrakutom (slika 3). Ravni je nasadnik u istoj ravnini sa svrdlom i najčešće se rabi u dentalnom laboratoriju. Koljičnik s kontrakutom prilagođen je za usađivanje rotirajućih instrumenata s kratkom drškom. Postoje dvije vrste koljičnika, koji se klasificiraju prema potencijalu brzine. Nasadnici male brzine imaju raspon brzine 500 – 15 000 o/min te neki mogu usporiti do 200 o/min, a neki postići brzinu od 35 000 o/min. Nasadnici velike brzine postižu brzinu veću od 160 000 o/min, sve do 500 000 o/min. Brzorotirajući se nasadnici (tzv. turbine) rabe za preparaciju cakline i dentina. U tim se nasadnicima koriste svrdla malog promjera uz vodeno i zračno hlađenje, čime se sprječava razvoj topline koju stvara trenje i velika brzina rotacije. Spororotirajući se nasadnici koriste za uklanjanje karijesnog dentina, obradu i poliranje ispuna. Navedeni se nasadnici također razlikuju i prema vrsti svrdla koja se usađuju. Svrdla za spororotirajuće nasadnike imaju na dršku utor pomoću kojeg se zaključaju u nasadnik, dok su drške svrdla za brzorotirajuće nasadnike glatke i bez utora te se zaključavaju po principu trenja (slika 3).



Slika 3. Nasadni instrumenti s pripadajućim svrdlima: a – nasadnik, b – plavi koljičnik, c – crveni koljičnik, d – turbina.

Svrdla imaju tri osnovna dijela: držak, vrat i glavu. Glava svrdla je dio koji reže pomoću oštrica. Većina svrdala ima negativan nagibni kut čime se omogućuje duža primjena svrdla i osigurava najveća učinkovitost. Pozitivan nagibni kut proizvodi oštrij rubni kut pa se stoga rabi za rezanje mekših tvari poput karijesnog dentina. Ako bi se takvo svrdlo koristilo za rezanje tvrde cakline, uzrokovalo bi stvaranje neravnih reznih površina i oštećenje glave nasadnog instrumenta. Osnovni oblici svrdla su kuglasti, fisurni (cilindrični i

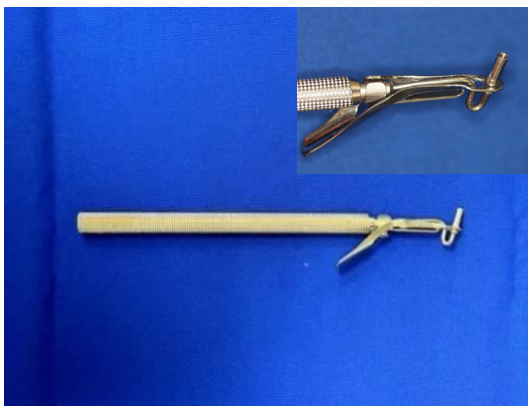konični), obrnuto konični, kruškoliki i plamičasti. Svrbla su dostupna u različitim veličinama ovisno o proizvođaču. Također se razlikuju prema broju oštrica pa se tako svrdla s manjim brojem oštrica (6, 8, 10) koriste za preparaciju kaviteta i ekskavaciju karijesnoga dentina, dok ona s većim brojem oštrica (8-12, 16-20 ili 30) za završnu obradu stijenci kaviteta ili ispuna. Prema materijalu izrade dijelimo ih na: dijamantna, čelična i karbidna svrdla (slika 4). Dijamantna se svrdla koriste za uklanjanje cakline i uklanjanje starih restauracija, čelična za preparaciju dentina, a karbidna za preparacije kaviteta i uklanjanje starih restauracija. Karbidna i dijamantna svrdla koriste se pri viso- kim okretajima, dok se čelična svrdla koriste uz niskorotirajuće nasadnike. Karbidna su svrdla vrlo učinkovita, dugotrajna, ali često dovode do nepotrebnog uklanjanja zdravog tkiva i jatrogenih oštećenja tkiva (3, 4).




Slika 4. Dijamantna svrdla (lijevo) i čelična svrdla (desno)

### 3.3. Instrumenti za punjenje kaviteta

Za izradu dentalnih amalgamskih ispuna primjenjuje se nosač amalgama, instrument sa šupljim cilindrom, u koji se stavlja amalgam i unosi u kavitet (slika 5). Pritiskom na klip instrumenta amalgam se unosi u kavitet te se komprimira pomoću kondenzatora (nabijača) (slika 6). Taj se instrument koristi i za potiskivanje estetskih materijala poput kompozita i staklenoionomernih cemenata. Nabijači mogu biti različitog oblika (okrugli, trokutasti, pravokutni ili u obliku dijamanta) i različitih veličina. Instrumenti za oblikovanje ispuna i rezbarenje amalgama ili ostalih estetskih ispuna također dolaze u različitim oblicima (konkavni ili konveksni), s oštrim rubovima koji se primjenjuju u oblikovanju kvržica, fisura, jamica i interproksimalnoga područja. Nakon instrumenata za oblikovanje ispuna koriste se instrumenti za završno poliranje. U novije vrijeme, uz sve češću primjenu estetskih materijala, ručni instrumenti za rezbarenje i poliranje ispuna sve se više zamjenjuju rotacijskim instrumentima (1, 5, 6).



Slika 5. Nosač amalgama



Slika 6. Kondenzatori amalgama

Standardan instrument izbora za unošenje i oblikovanje estetskih ispuna (kompozitnih materijala i staklenoionomernih cemenata) je *Heidemannova špatula* (slika 7). Instrument je dvostran s blago zakrivljenim lopaticama, gdje je jedna pod kutom od 90 stupnjeva u odnosu na drugu. Izrađuje se od tvrde plastike ili metala.

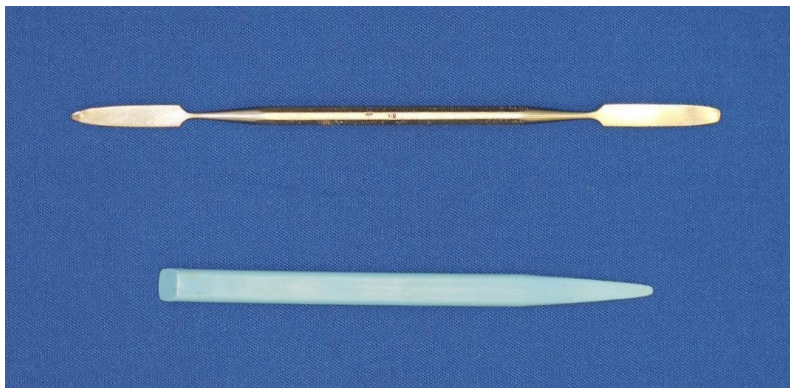


Slika 7. Heidemannova špatula

Nakon stvrdnjavanja i obrade ispuna primjenjuje se nosač/pinceta s artikulacijskim papirom radi usklađivanja pravilne okluzije i međučeljusnih odnosa te ocrtavanja područja koja se potom polirnim svrdlima uklanjaju.

Osim instrumenata koji su u neposrednom doticaju sa zubom, u restaurativnoj dentalnoj medicini su u svakodnevnoj primjeni i špatule (slika 8). One mogu biti tanje (fleksibilnije)

ili deblje te plastične i metalne. Izbor špatule ovisi o materijalu koji se miješa, željenoj viskoznosti materijala te osobnim preferencijama.



Slika 8. Metalna i plastična špatula.

### 3.4. Instrumenti za finiranje i poliranje

Uloga svrdala za finiranje jest zaglađivanje površine i uklanjanje viška materijala. Dostupna su u različitim veličinama i oblicima. Osim svrdala za finiranje i poliranje, koriste se četkice i gumice u obliku kotača, cilindra ili stošca koje se pričvršćuju na nasadnik preko mandrela ili posebnog nastavka. Mogu se koristiti samostalno ili u kombinaciji s abrazivnim pastama, dok se gumice koriste uz obavezno vodeno hlađenje. Abrazivni diskovi pričvršćeni na mandrel vrlo su učinkoviti za finiranje i poliranje ispuna (slika 9) (5).



Slika 9. Diskovi i gumice za finiranje i poliranje ispuna

### Literatura

1. Greene Vardiman Black. G. V. Black's Work on Operative Dentistry. 1947.
2. Sockwell CL. Dental handpieces and rotary cutting instruments. Dent Clin North Am. 1971;15:21944.
3. Dahlin T. Efficient and high-quality cavity preparation. Quint Int. 1982;5:20.
4. Eames WB, Reder BS, Smith GA. Cutting efficiency of diamond stones: effect of



technique variables. *Oper Dent.* 1977 Autumn; 2(4):156-64. PMID: 366578

5. Ritter AV. *Sturdevant's Art and Science of Operative Dentistry*, ed 7. St Louis: Mosby-Elsevier, 2018.
6. Kalman L, Xian A. Preliminary study of a novel dental hand instrument for restorative procedures. *J Dent Res Dent Clin Dent Prospects.* 2017 Summer;11(3):195-199.

## Poglavlje 4. Podjela kaviteta po Blacku i Mountu

*Emma Paljević*

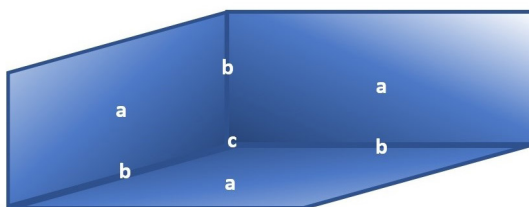
Karijesni proces dovodi do demineralizacije tvrdih tkiva zuba koja se širi smjerom smanjene otpornosti. Područja demineraliziranih nepravilnih oblika nazivaju se kavitacije. Njihovo uklanjanje ručnim i strojnim instrumentima stvara pravilne oblike kao negativne instrumenata kojima se uklanjanje provodi, a nastali pravilni oblici nazivaju se kavitetima.

Ovisno o mjestu i orijentaciji karijesom zahvaćenih struktura tvrdih tkiva, karijes se širi po zakonitostima manjega otpora. Tako napreduje po pružanju caklinskih prizama ili caklinskih lamela i razvojnih područja slabije mineralizacije u caklini te u dentinu uzduž dentinskih kanalića. Uklanjanjem demineraliziranih i oslabljenih dijelova tkiva nastaju kaviteti koji se svrstavaju u kavitete jamica i fisura te u kavitete glatkih ploha.

G. V. Black je za materijale koji su bili na raspolaganju u njegovo doba osmislio i definirao karakteristike kaviteta ovisno o lokaciji na kojoj je nastao karijesni proces. Kavitete je simbolički predstavio kao kutiju na koju se pojednostavljeno u literaturi referira kao „box forma“.

Kaviteti se, radi standardizacije, opisuju određenim nazivljem kojim se mogu nedvosmisleno opisati njihovi dijelovi. Imena dobivaju prema mjestima gdje se nalaze. Okluzalni se kavitet nalazi na okluzalnoj površini, a bukalni na bukalnoj površini. Kavitet je sastavljen od stijenki (zidova) koje dobivaju ime po strukturama koje se nalaze nasuprot određenoj stijenci. Tako se dno kaviteta na okluzalnoj površini naziva i pulpnom stijenkama, ali se i stijenka na aksijalnoj osovini aproksimalnog kaviteta također zove pulpna stijenka.

Mjesta na kojima se sastaju dvije stijenske nazivaju se linijski kutovi, koji nose ime po dvjema stijenkama koje se u njemu sastaju. Tako je buko-mezijalni kut mjesto spoja bukalne i mezijalne stijenske okluzalnog kaviteta. Na mjestu gdje se sastaju tri linijska kuta i tri stijenske nastaje točkasti kut, koji dobiva ime po trima stijenkama koje se u njemu sastaju. Mjesto spoja bukalne, mezijalne i pulpne stijenske dobiva ime buko-mezio-pulpni kut ili (tro)točkasti kut (slika 1)



Slika 1. Shematski prikaz stijenki, linijskog kuta i (tro)točkastog kuta u kavitetu.

#### 4.1. Podjela kaviteta po G. V. Blacku

Kaviteti se dijele u jednostavne i složene te tako nastaju spojna imena pa od mezijalnoga i okluzalnoga kaviteta nastaje mezio-okluzalni (MO) kavitet ili još složeniji mezio-okluzo-distalni (MOD) kada se spoje tri kaviteta.

Kavitete sa zajedničkim odlikama i pravilima prepariranja G. V. Black je svrstao u klase (razrede):

KLASA 1. – kaviteti koji obuhvaćaju jamice i fisure na žvačnim plohama distalnih zubi; fisure na bukalnim površinama kutnjaka te oralne površine kruna gornjih sjekutića („foramen caecum“) i gornjih kutnjaka („tuberculum carabelli“).

KLASA 2. – kaviteti aproksimalnih površina stražnjih (distalnih) zuba.

KLASA 3. – kaviteti aproksimalnih površina prednjih zuba, kojima nije potrebno ispunom nadoknaditi incizalni brid.

KLASA 4. – kaviteti aproksimalnih površina prednjih zuba kojima je ispunom potrebno nadoknaditi incizalni brid.

KLASA 5. – kaviteti u gingivnoj trećini vestibularnih i oralnih zubnih površina svih zuba.

#### 4.2. Podjela kaviteta prema G. J. Mountu

Za razliku od Blackove podjele kaviteta Mountova podjela (iz 1997. godine), osim lokalizacije karijesne lezije, definira i njezinu proširenost te kompleksnost. Dakle Mountova se klasifikacija obilježava dvama brojevima, od kojih prvi označava lokalizaciju, a drugi proširenost, odnosno veličinu karijesne lezije (npr. 1.2).

Mjesto nastanka karijesne lezije:

1. Fisure, jamice i oštećenja cakline na okluzalnoj površini
2. Aproksimalne plohe zuba ispod kontaktne točke svih zuba
3. Cervikalna trećina zubne krune ili izložena površina korijena uslijed gingivne recesije.

Veličina karijesne lezije:

- veličina 1: minimalna lezija koja zahtijeva intervenciju
- veličina 2: umjerena zahvaćenost dentina karijesnom lezijom. Po završetku preparacije preostala je caklinska struktura zdrava, poduprta dentinom i otporna na normalno okluzalno opterećenje
- veličina 3: kavitet je proširen, preostala zubna struktura oslabljena uz vjerojatnu frakturu pri izlaganju okluzalnim silama. Kavitet se treba proširiti kako bi se osigurao otporan dizajn i zaštitio preostali dio zdrave zubne strukture od pucanja.
- veličina 4: opsežan karijes sa znatnim gubitkom zubnoga tkiva koji je zahvatio kvržicu zuba ili incizalni brid.

Tablica 1. Podjela kaviteta prema G. V. Mountu.

MJESTO	VELIČINA KARIJESNE LEZIJE				
	0 Nema kaviteta	1 Minimalna zahvaćenost	2 Umjerena zahvaćenost	3 Velika zahvaćenost	4 Izrazito velika zahvaćenost
1 Jamice i fisure	1.0	1.1	1.2	1.3	1.4
2 Aproksimalno područje	2.0	2.1	2.2	2.3	2.4
3 Cervikalno područje	3.0	3.1	3.2	3.3	3.4

### Literatura

1. Šutalo J. Patologija i terapija tvrdih zubnih tkiva. Zagreb. Naklada Zadro. 1994. str.217-222.
2. Tamarut T. Priručnik restaurativne stomatologije i endodoncije. Rijeka. Medicinski fakultet Sveučilišta u Rijeci. 1992. p. 17-19.
3. Mount GJ, BDS WRH. A new cavity classification. Australian Dental Journal. 1998 Jun;43(3):153–9.
4. Tarle Z i sur. Restaurativna dentalna medicina. Medicinska naklada. Zagreb; 2019.

## Poglavlje 5. Faze preparacije kaviteta (po G. V. Blacku)

*Jelena Vidas Hrstić*

Preparacija kaviteta definira se kao mehanička obrada strukturno promijenjenih tvrdih zubnih tkiva zahvaćenih karijesnim ili nekarijesnim lezijama u svrhu uspostave ponovne funkcije i estetike zuba uz očuvanje (kada je to moguće) vitaliteta pulpe.

G. V. Black (1836–1915), poznat kao utemeljitelj moderne i otac restaurativne dentalne medicine, predložio je temeljna načela izrade kaviteta za izradu amalgamskih ispuna koja se slijede još i danas.

Prema Zakonodavnom okviru dentalne medicine u Republici Hrvatskoj od 1. 7. 2018. amalgam se ne primjenjuje u liječenju mliječnih zuba, djece mlađe od 15 godina te trudnica i dojilja. Potpuno ukidanje primjene amalgama na svjetskoj razini planirano je do 2030. godine.

Suvremena restaurativna dentalna medicina temelji se na minimalno invazivnom pristupu (maksimalno očuvanje zdravih zubnih tkiva) i estetici ispuna (uporaba estetskih materijala za ispune), stoga su Blackova načela dijelom napuštena, dijelom ublažena, no predstavljaju temelje restaurativne dentalne medicine. Njihovo poznavanje i razumijevanje nužno je za izradu bilo koje vrste ispuna koji će održati funkciju, estetiku i vitalitet zuba.

Prilikom izrade kaviteta važno je pridržavati se općih principa preparacije kaviteta posebno obrađujući pozornost na pritisak (ne više od 80 grama), hlađenje, rad na mahove, stabilan oslonac ruke i smjer pokreta suprotan od smjera vrtnje svrdla (1, 2).

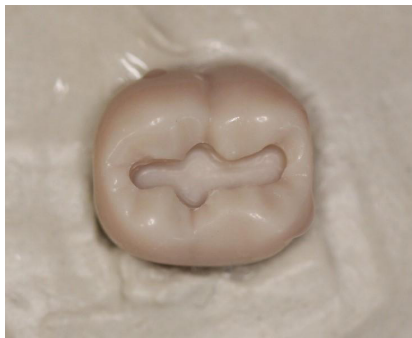### 5.1. Prva faza preparacije – ostvarivanje tipičnoga oblika kaviteta

Otvaranju karijesne lezije u većini slučajeva prilazimo kroz caklinu. Kao što je već objašnjeno u četvrtom poglavlju, svaka preparacija (od prvog do petog razreda po Blacku) ima svoj tzv. tipičan oblik koji definira projekcija karijesne lezije na površinu zuba. Tako npr. preparacija prvoga razreda po Blacku (slika 1) ima sinusoidan oblik kaviteta koji prati morfologiju okluzalnih ploha stražnjih zuba (fisure i jamice) uz izbjegavanje kvržica. Preparacija drugoga razreda po Blacku (slika 2) podrazumijeva primarni (aprosimalni) i sekundarni (okluzalni) kavitet. Preparacija trećega razreda ima trokutasti oblik, dok su preparacije petoga razreda kod pretkutnjaka srcolikoga, a kod kutnjaka bubrežastoga oblika (slika 3).

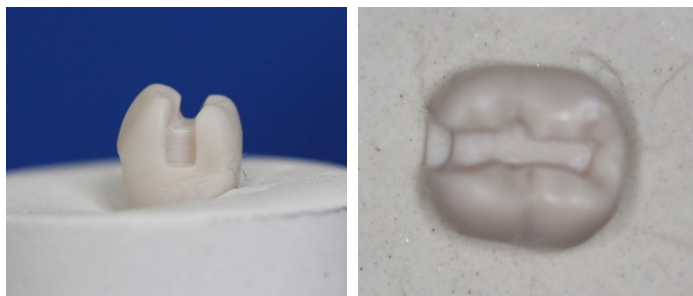Preparaciju kaviteta započinjemo okruglim dijamantnim svrdlima montiranim na turbinu ili crveni koljičnik, uz obavezno vodeno hlađenje, kako bi se očuvao vitalitet zuba i okolnih struktura zuba zbog pregrijavanja nastalog tijekom preparacije.

Sva caklina podminirana karijesom uklanja se u širinu do zdravog CDS-a (ovo je pravilo ublaženo iz estetskih razloga kod III. i IV. razreda po Blacku). To znači da se svrdlom (dijamantno okruglo, cilindrično ili fisurno) uklanja caklina u svim smjerovima dokle nailazimo na karijesni dentin u caklinskoj podlozi. Na kraju prepariranja ispod zdrave cakli-

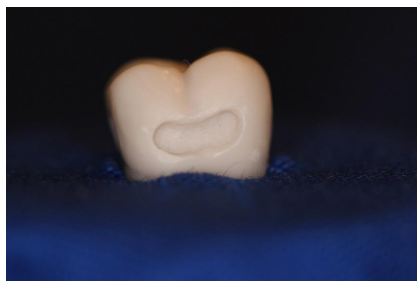ne mora biti najmanje 0,5 mm zdravog dentina kako bi caklina ostala otporna na žvačne sile i pucanje (1, 2).



Slika 1. Preparacija prvoga razreda po Blacku – sinusoidan oblik kaviteta.



Slika 2. Preparacija drugoga razreda po Blacku. Primarni (aproksimalni) i sekundarni (okluzalni) kavitet.



Slika 3. Preparacija petoga razreda kutnjaka bubrežastog oblika.

## 5.2. Druga faza preparacije kaviteta – ostvarivanje otpornoga i retencijskoga oblika

Otporni (rezistencijski) oblik sprječava lom ispuna i/ili zuba. Ovakav oblik kaviteta omogućuje otpornost zuba na žvačne sile, prijenos tih sila uzduž aksijalne osi zuba čime se sprječava fraktura zuba. Postiže se oblikom kaviteta, očuvanjem kvržica i marginalnih grebena (ako je to moguće). Za amalgamske kavitete oblik kaviteta je oblika ormarića, tzv. „box forma“. Taj oblik postizemo približno paralelnim stijenkama kaviteta dok je dno kaviteta (pulpna ili aksijalna stijenka) okomito na te stijenke. Ako se radi o dubokim kavitetima, nije potrebno inzistirati na apsolutnom zaravnavanju pulpne stijenke. U tom

slučaju postoji rizik jatrogenoga otvaranja pulpe (kao posljedica liječničkoga zahvata) te narušavanje vitaliteta zuba. Osim toga, parapulpne će se stijenke svakako zaravnati postavljanjem strukturne cementne podloge. Kao što je već spomenuto, caklina ne smije biti podminirana karijesnim dentinom (najmanje 0,5 mm zdravoga dentina u podlozi).

Retencijski oblik sprječava ispadanje ispuna. Što je kavitet dublji i uži, veća je retencija ispuna. Za amalgamske ispune, retencija se postiže dubinom kaviteta. Prosječna dubina amalgamskoga kaviteta iznosi 2 do 2,5 milimetra. Pritom je 0,5 mm predviđeno za podlogu, a ostatak za amalgam. Dubina kaviteta za te ispune važna je zbog činjenice da se amalgamska legura veže za tvrdo zubno tkivo isključivo mehanički. Postranične stijenke dubokih okluzalnih kaviteta mogu blago divergirati prema površini zuba dok postranične stijenke aproksimalnoga ormarića u kavitetima drugoga razreda blago konvergiraju prema okluzalno (2 do 5 %). Ispadanje amalgamskog ispuna može se spriječiti stvaranjem dodatnih utora i žljebova u bazi postraničnih stijenki kaviteta zdravog dentina (izbjegavajući pulpne rogove).

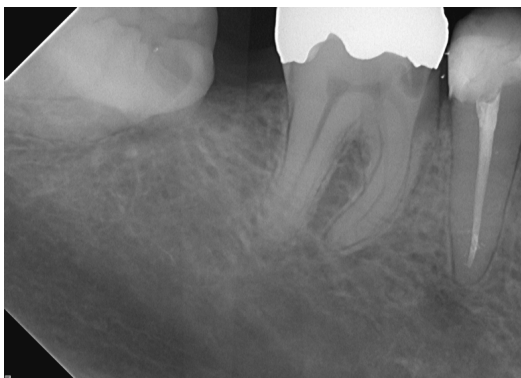Dubina preparacije za kompozitne i staklenoionomerne ispune nije strogo definirana s obzirom na to da je veza tvrdih zubnih tkiva s kompozitima mikromehanička (posredstvom adhezijskih sustava), a sa staklenoionomernim cementima kemijska.

Prvu i drugu fazu preparacije nije moguće razdvojiti jednu od druge, već istovremeno ostvarivanje tipičnoga oblika pojedinoga kaviteta podrazumijeva određenu dubinu i oblik kaviteta, tj. otporni i retencijski oblik, koji se nakon ekskavacije karijesa može još doraditi (1, 2).

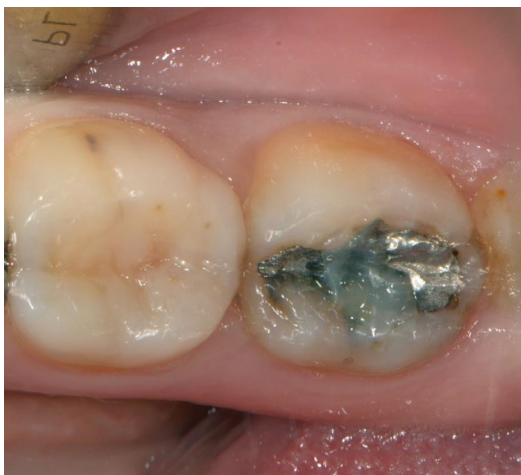### **5.3. Treća faza preparacije kaviteta – preventivno proširivanje rubova kaviteta (ekstenzija radi prevencije)**

Preventivno proširivanje rubova kaviteta jest širenje rubova kaviteta do fiziološki čistih mjesta na zubu (aproksimalno do interdentalne papile, vestibularno i oralno do vidljivosti aproksimalnoga kaviteta) i dalje od mjesta kontakta s antagonistima (zubi jedne čeljusti koji se pri žvakanju dodiruju sa zubima druge čeljusti) i agonistima (susjedni zubi iste čeljusti). Važnost ekstenzije radi prevencije jest sprječavanje nastanka sekundarnoga karijesa (karijes nastao uz postojeći ispun) odnosno rubnog pucanja ispuna i/ili zuba zbog prevelikog opterećenja na kavopovršinskom rubu kaviteta (slike 4 i 5). To osobito vrijedi za amalgamske ispune, dok je ublaženo za kompozitne preparacije. Preventivno proširivanje rubova kaviteta obično se radi nakon ekskavacije karijesa u dentinu (1, 2).

Fiziološki čista mjesta na zubu podložna su samočišćenju pri žvakanju hrane, pomicanju oralne muskulaturom (jezik i obrasi) te ispiranju slinom.



Slika 4. Sekundarna mezioapksimalna karijesna lezija zuba 46.



Slika 5. Rubno oštećen amalgamski ispun.

#### 5.4. Četvrta faza preparacije kaviteta – uklanjanje karijesno promijenjenoga dentina

Karijesno promijenjeni dentin ekskaviramo okruglim čeličnim svrdlima montiranim na plavi koljičnik u suhom radnom polju. Ekskavacija karijesa provodi se od periferije prema centru. To znači da se karijes započinje uklanjati s periferije, tj. stijenki kaviteta, postupno se približavajući centru lezije - pulpnoj stijenci. U slučaju dubokih kaviteta, gdje postoji mogućnost izlaganja pulpnoga tkiva, potrebno je uporabljeno okruglo čelično svrdlo zamijeniti čistim, sterilnim, kako bi se u slučaju jatrogenoga otvaranja pulpe prevenirala (ili smanjila) kontaminacija pulpnoga tkiva mikroorganizmima iz karijesne lezije.

Karijesni dentin može, ali i ne mora (akutni karijes), biti promijenjene boje (tablica 1). Svrdlom ekskaviran omekšan, demineralizirani dentin ima izgled vlažnih ljepljivih krpica, dok zdrav dentin pod svrdlom izgleda poput bijelog praha (bez obzira koje je boje dentin koji uklanjamo). Nailazimo li na mekan, vlažan dentin prilikom sondiranja, gdje sonda „zapinje“, to upućuje na potrebu za daljnjom ekskavacijom. Zdrav dentin sondiranjem daje karakterističan staklast zvuk, a sonda s lakoćom klizi po njemu (tablica 1). Prili-



kom kontroliranja kaviteta važno je napomenuti da se karijesna lezija u širinu najviše rasprostranjuje na CDS-u te da su to najčešća mjesta zaostalog karijesa. Nedostatnim uklanjanjem karijesa prilikom izrade kaviteta, a potom postave ispuna, riskira se pojava zaostatnog (rezidualnoga) karijesa (1, 2).

Tablica 1. Karakteristike zdravog i karijesnog dentina

Dentin	Inspekcija	Sondiranje	Ekskavacija	Radiološki
<b>Zdravi</b>	žućkasto-bijela smeđa (sklerotični dentin)	tvrd	fina bijela strugotina	radioopakno (radiološka sjena)
<b>Karijesni</b>	žućkasto-bijela (akutni karijes) smeđa (inficirani dentin)	mekan (sonda zapinje)	krpičaste, ljepljive strugotine	radiolucentno (radiološko prosvjetljenje)

### 5.5. Peta faza preparacije – završna obrada caklinskih rubova

Finiranje caklinskih rubova podrazumijeva uklanjanje oštećenih caklinskih prizmi na rubovima kaviteta. Može se provoditi ručno (ekskavatorima, dlijetima, raskoljivačima) ili, češće, strojno čeličnim finirerima ili polirnim dijamantnim svrdlima montiranim na turbinu ili crveni koljičnik, uz obavezno vodeno hlađenje. Polirna dijamantna svrdla na svom vratu označena su bijelom ili žutom bojom. U slučaju neotklonjenih podminiranih caklinskih prizmi, uslijed žvačnoga opterećenja može doći do njihovog pucanja i nastanka međurubnoga prostora (mikropukotine) koje predstavlja mjesto nastanka sekundarnog karijesa (1, 2).

### 5.6. Šesta faza preparacije kaviteta – toaleta i dezinfekcija kaviteta

Toaleta i dezinfekcija kaviteta radi se vaticom natopljenom u dezinfekcijsko sredstvo. Najčešće se primjenjuje dezinfekcija dvopostotnim klorheksidinom, tripototnim natrij hipokloritom (NaOCl) ili tripototnim vodikovim peroksidom (H<sub>2</sub>O<sub>2</sub>). NaOCl je učinkovito antimikrobno sredstvo s proteolitičkim djelovanjem. Nakon toalete spomenutim sredstvom važno je isprati kavitet vodom i posušiti ga pusterom.

Postupak dezinfekcije i toalete kaviteta u eri estetske medicine često je zanemaren. Unatoč evoluciji adhezivnih sustava poznato je da hibridni sloj (vidi poglavlje 9) s vremenom može degradirati uzrokujući gubitak adhezivne otpornosti što se, među ostalim čimbenicima, dovodi u vezu s mikroorganizmima prisutnim *in situ*. Stoga dezinfekcija kaviteta ostaje i dalje važan korak prije restaurativnoga postupka (3, 4).

Osim spomenutim sredstvima toaleta kaviteta može se provoditi i laserskim uređajima poput Er:YAG, Er,Cr:YSGG, CO<sub>2</sub> itd. (5, 6).

## Literatura

1. Šutalo J. Patologija i terapija tvrdih zubnih tkiva. Zagreb. Naklada Zadro. 1994. p. 341-395.
2. Tamarut T. Priručnik restaurativne stomatologije i endodoncije. Rijeka. Medicinski fakultet Sveučilišta u Rijeci. 1992. p. 17-19.
3. Coelho A, Amaro I, Rascão B, Marcelino I, Paula A, Saraiva J, Spagnuolo G, Marques Ferreira M, Miguel Marto C, Carrilho E. Effect of Cavity Disinfectants on Dentin Bond Strength and Clinical Success of Composite Restorations-A Systematic Review of In Vitro, In Situ and Clinical Studies. *Int J Mol Sci.* 2020 Dec 31;22(1):353. doi: 10.3390/ijms22010353. PMID: 33396354; PMCID: PMC7794949.
4. Bin-Shuwaish M.S. Effects and effectiveness of cavity disinfectants in operative dentistry: A literature review. *J. Contemp. Dent. Pract.* 2016;17:867–879. doi: 10.5005/jp-journals-10024-1946.
5. Al Deeb L., Bin-Shuwaish M.S., Abrar E., Naseem M., Al-Hamdan R.S., Maawadh A.M., Al Deeb M., Almohareb T., Al Ahdal K., Vohra F., et al. Efficacy of chlorhexidine, Er Cr YSGG laser and photodynamic therapy on the adhesive bond integrity of caries affected dentin. An in-vitro study. *Photodiagnosis Photodyn. Ther.* 2020;31:101875. doi: 10.1016/j.pdpdt.2020.101875.
6. Mapar M., Moalemnia M., Kalantari S. Comparison of the effect of Chlorhexidine and collagen cross-linking agent (Quercus Extract) on the tensile bond strength of composite to dentin. *Med. Sci.* 2020;24:1168–1175.

## Poglavlje 6. Izrada kaviteta i postava amalgamskoga ispuna I. razreda po Blacku

Jelena Vidas Hrstić

### 6.1. Općenito o dentalnim amalgamima

Dentalni amalgam jest slitina više kovina (srebra, kositra, bakra, cinka i paladija) sa živom. Precizno određeni udjeli pojedinih kovina u smjesi amalgama odgovorni su za različita fizičkokemijska svojstva samog ispuna. U restaurativnoj dentalnoj medicini u upotrebi je više od 170 godina. Zbog prihvatljive cijene, lakoće uporabe i trajnosti ispuna dugo se zadržao u dentalnoj medicini kao jedan od najčešće korištenih restaurativnih materijala (1). Ipak, preparacija za te vrste ispuna znatno je opsežnija od one za estetske ispune koji se vežu adhezijom, gdje se uklanja samo karijesom zahvaćeno tkivo. Danas dentalna medicina zagovara provedbu minimalno invazivnih postupaka te se upravo zato, a i zbog moguće toksičnosti amalgama i njegova štetna učinka po zdravlje čovjeka i okoliša, amalgam postupno napušta iz kliničke primjene (Poglavlje 5).

Amalgam se odlikuje izrazitom čvrstoćom i otpornošću na abraziju. Također oligodinamsko svojstvo zbog bakteriostatskoga učinka kovinskih oksida umanjuje mogućnost nastanka sekundarnoga karijesa. Jednostavna i brza, jednoposjetna aplikacija amalgama omogućuje primjenu u svakoj dentalnoj ordinaciji. Međutim stalne dvojbe i rasprave o toksičnosti toga materijala, opsežne preparacije kaviteta i nedostatna estetika razlozi su zbog kojih se taj materijal istiskuje iz uporabe (2).

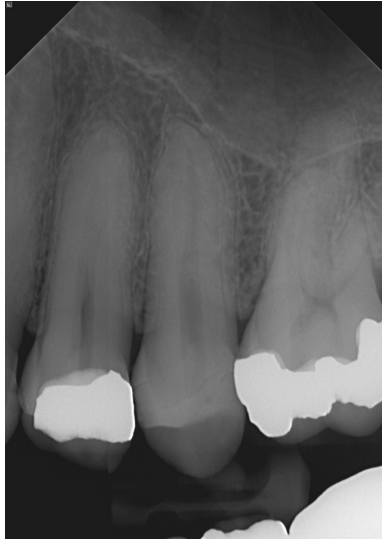Amalgam je materijal koji provodi termičke i električne podražaje, pa je zaštita pulpne stijenke podlogom obvezna. Također, u slučaju prisutnosti dvije ili više vrsta kovina u usnoj šupljini (u obliku ispuna ili protetskih nadomjestaka), moguća je pojavnost galvanizacije. Tu pojavu karakterizira peckanje u ustima i pojava metalnog okusa te može biti uzrokom nastanka prekanceroznih lezija mekih tkiva usne šupljine (2).



Slika 1. Triturator (amalgamator, miješalica). Uređaj namijenjen za miješanje dentalnih materijala pakiranih u kapsule. Izvorno su se koristili za miješanje amalgama, a koriste se i za miješanje staklenoionomera i drugih materijala.

Amalgam radiološki daje sjenu metala visokog radioopaciteta (radioopaknosti). Prilikom promatranja radiološki snimljenih zuba restauriranih amalgamskim ispunima obično se

nalazi područje slabije radioopaknosti ispod samog amalgama (slika 2). To je najčešće kavitetna zaštitna podloga koja je vrlo slabog intenziteta radiokontrastnosti ili uopće nije radiokontrastna. Pozornost treba obratiti i na tzv. *Match band effect*, perceptivan učinak u kojem je kontrast između svijetloga i tamnoga područja na radiološkoj snimci oštro ograničen radiolucentnim područjem (slika 3). Navedeno može navesti na lažno pozitivnu dijagnozu sekundarnoga karijesa, jer se čini da postoji prosvjetljenje na CDS-u ili dentinu.



Slika 2. Radiološka snimka amalgamskoga ispuna drugoga razreda. Ispod amalgamskoga ispuna prisutna je radioopakna podloga slabijeg intenziteta od samog amalgamskog ispuna.



Slika 3. *Match band efekt* (3).

## 6.2. Izrada kaviteta i postava amalgamskoga ispuna I. razreda po Blacku

Istoznačnica: okluzalni kavitet

Stijenke kaviteta: vestibularna (bukalna), oralna (lingvalna ili palatinalna), mezijalna, distalna, pulpna (dno kaviteta)

Kavitet I. razreda po Blacku izrađuje se prilikom preparacije karijesne lezije u jamicama i fisurama okluzalnih i oralnih ploha pretkutnjaka i kutnjaka te slijepe udubine (lat.

*foramena caecuma*) gornjih sjekutića.

### 6.2.1. Uklanjanje karijesa u caklini

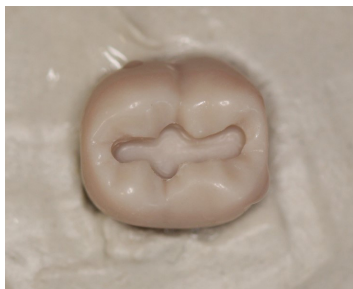Preparaciju započinjemo okruglim dijamantnim svrdlom montiranim na turbinu ili crveni koljičnik uz obavezno vodeno hlađenje. Svrdlo prodire pod kutem od 45° na okluzalnu stijenku kaviteta. Započinjemo na onom dijelu fisure gdje smo klinički (i/ili radiološki) uočili karijesnu leziju, no otvaramo cijeli fisurni sustav. Turbinom se brusi na mahove. Pritisak rukom ne smije biti veći od 80 grama, kako bi se spriječilo pregrijavanje zubne pulpe i okolnih struktura zuba. Također, potreban je stabilan oslonac ruke kako bismo spriječili neželjene ozljede svrdlom ili klizanje svrdla sa ciljnog mjesta brušenja. Stranice kaviteta su paralelne ili blago konvergentne na pulpnu stijenku. Za preciznije postizanje oblika ormarića, možemo upotrijebiti cilindrično dijamantno svrdlo koje će istovremeno paralelizirati postranične stijenke kaviteta, a pulpnu će stijenku učiniti okomitom na postranične stijenke (1,4).

Ako je jedna kvržica niža od druge (npr. lingvalna kvržica donjeg pretkutnjaka u odnosu na bukalnu kvržicu) tada preparirano dno kaviteta prati nagib kvržica (oralni nagib krune). U slučaju dubokih ispuna gdje postoji opasnost od jatrogenog otvaranja pulpe, ne inzistira se na apsolutnom izravnavanju pulpne stijenke. Tipičan oblik kaviteta prvog razreda po Blacku ima sinusoidan oblik (zaobilazi kvržice). Ukoliko nije neophodno, marginalne i transverzalne grebene je poželjno poštediti (1,4).

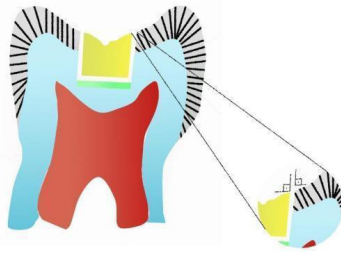
### 6.2.2. Uklanjanje preostalog karijesnog dentina

Nakon uklanjanja caklinskog dijela karijesne lezije ekskaviramo karijesni dentin. Ekskavacija se radi okruglim čeličnim svrdlima na plavom koljičniku u suhom radnom polju. Karijes se uklanja od periferije karijesne lezije prema centru (pulpnoj stijenci). Ekskavacija zaostalog karijesa završava po nalazu fine bijele strugotine i tvrdom, škripavom nalazu dentina i CDS-a prilikom sondiranja. Ovo pravilo jednako vrijedi i za izradu estetskih ispuna (4).

Caklinski rubovi amalgamskih kaviteta se ne zakošavaju zbog opasnosti od rubnog pucaanja amalgamskog ispuna ili caklinskih prizama. Kavopovršinski kut od 90° do 110° stupnjeva je najpovoljnije rješenje za očuvanje integriteta ispuna i rubnog dijela preparacije (slika 5) (1,4).



Slika 4. Kavitet I. razreda po Blacku. Preparirano za amalgamski ispun.



Slika 5. Kavopovršinski kut.

### 6.2.3. Postava kavitetne zaštitne podloge

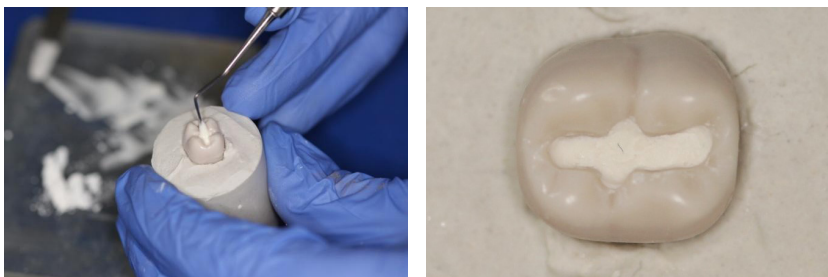
Jedan od nedostataka amalgamskoga ispuna jest provodljivost električnih i termičkih podražaja, koja može biti uzrokom poslijeoperativnih neugodnih senzacija. Stoga je prije unosa amalgama u kavitet zuba potrebno na pulpnu stijenku postaviti kavitetnu zaštitnu podlogu (slike 6 i 7) (4).

Za izradu podloge amalgamskoga ispuna, zbog isplativosti i jednostavnosti primjene i aplikacije, najčešće se primjenjuje podloga od cink-fosfatnog cementa (Harvard®, Dental International GmbH, Hoppegarten, Njemačka ili Hofmann's®, Dental Manufaktur GmbH, Berlin, Njemačka). Prašak i tekućina cink-fosfatnoga cementa miješaju se na hrapavoj površini staklene podloge metalnom špatulom. Prašak se špatulom odijeli u nekoliko jednakih dijelova te se postupno dodaje tekućini dok se ne postigne konzistencija vrhnja (slika 6).

Najmanja dozvoljena debljina zaštitne podloge jest 0,5 milimetara, ali može biti i deblja. Prilikom postave podloge treba obratiti pozornost da ona rubno brtvi i prekriva cijelu pulpnu stijenku dotičući postranične stijenke onoliko koliko je njezina debljina (slika 7). Dubina prestaloga kaviteta mora biti dostatna za retenciju amalgama (najmanje 2 milimetra), koji se unosi nakon stvrdnjavanja cementne podloge. Prije unošenja amalgama u kavitet rubovi kaviteta moraju biti očišćeni od cementne podloge (4-6, 8).



Slika 6. Priprema podloge od cink-fosfatnog cementa.

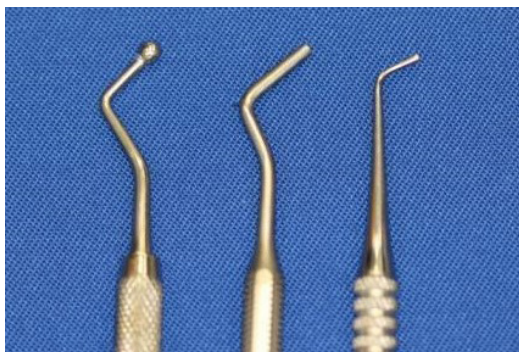

Slika 7. Postavljanje cink-fosfatne podloge u kavitet.

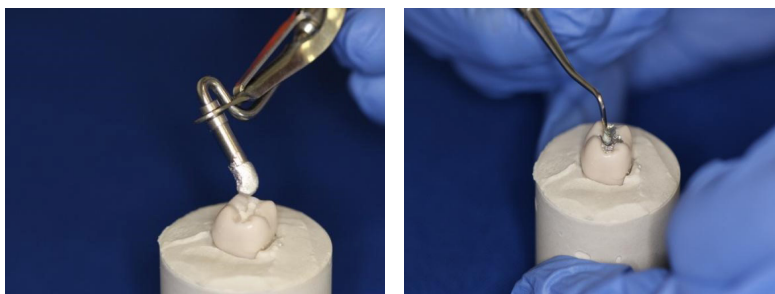
#### 6.2.4. Postupanje s amalgamskim ispunom

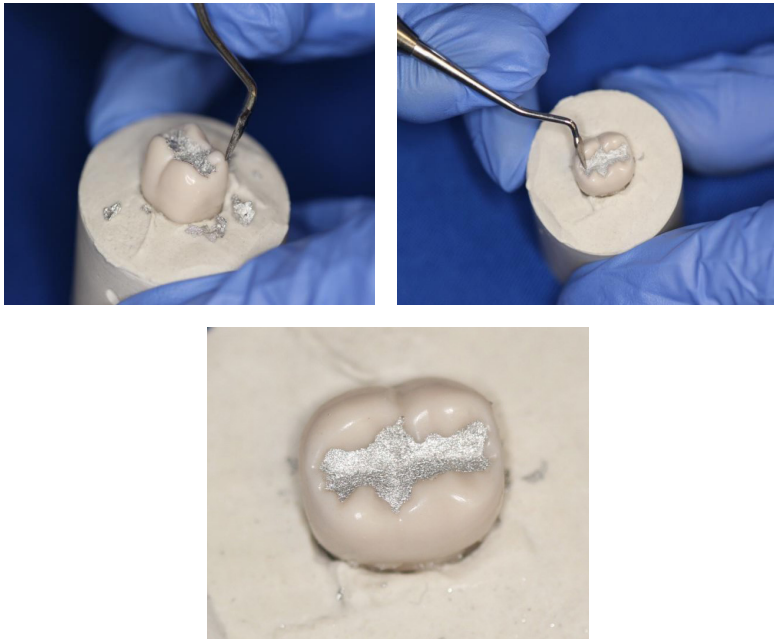
##### Kondenzacija, finiranje, poliranje

Kada se međusobno miješaju prikladni omjeri čestica metala sa živom (pakirani u kapsule) procesom trituracije, nastaje smjesa zvana „amalgam“. Trituracija se odvija strojno (u trituratoru) po uputstvima proizvođača. Zamiješani se amalgam prvo unosi i kondenzira u točkaste i linijske kutove uz rubove kaviteta primjerenim nabijačima (slika 8), potom se ispunjava ostatak preparacije. Tek nakon dobre adaptacije pojedinoga sloja unosimo sljedeći sloj amalgama. Kavitet ispunjavamo u suvišku kako bismo oblikovanjem i zaglađivanjem ispuna uklonili suvišak s površine ispuna i uskladili međučeljusne odnose (slika 9) (7-9).



Slika 8. Nabijači različitih oblika i veličina.





Slika 9. Postavljanje amalgama u kavitet

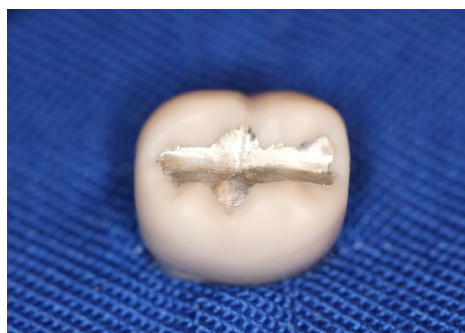
Usklađivanje međučeljusnih odnosa podrazumijeva rekonstruiranje visine ispuna unutar granica fiziološke ravnoteže prilikom horizontalnih i vertikalnih kretnji donje čeljusti. Pacijent prilikom ponovne uspostave okluzije (zagriza i lateralnih kretnji) ne smije osjećati rekonstruirani zub u ustima, već osjećaj mora biti kao i prije terapije. Kontrolu međučeljusnih odnosa pri amalgamskome ispunu uspostavljamo na način da kažemo pacijentu da pažljivo zagriže. Time će na mjestima prekontaktnih točaka unutar ispuna ostati udubljenja koja je potom instrumentima za oblikovanje amalgama ili ekskavatorima potrebno sastrugati.

Zbog volumnih promjena amalgamskoga ispuna (kontrakcije i ekspanzije) unutar 24 sata, poliranje slijedi tek 24 sata nakon postavljanja ispuna. Započinjemo čeličnim okruglim polirnim svrdlima montiranim na plavi koljičnik uz prisutnost vodenog hlađenja. Polira se od centra ispuna prema rubovima ispuna kako bi se ispun zaravnao s rubovima prepariranoga kaviteta. Polirna čelična svrdla imaju gušće raspoređene rezne površine od tzv. radnih čeličnih svrdala. Poliranje dovršavamo gumicama različita stupnja abrazivnosti (od grubljih do finijih, različite boje gumica), također uz prisutnost vodenog hlađenja (slika 10). Ispravno ispoliran amalgamski ispun ima visoki sjaj s glatkim površinama, a prilikom sondiranja rubova ispuna sonda ne smije zapinjati (slika 11) (4, 5, 7).





Slika 10. Gumice za završno poliranje ispuna.



Slika 11. Ispoliran amalgamski ispun.

Tablica 1. Hodogram za izradu amalgamskoga ispuna

<b>Preparacija kaviteta</b>	u caklini – turbina/crveni koljičnik, dijamantno svrdlo, vodeno hlađenje u dentinu – plavi koljičnik, čelično svrdlo, suho radno polje
<b>Uspostava suha radnog polja</b>	sisaljka i aspirator, svitci staničevine gumena zaštitna plahtica svitci staničevine
<b>Postava matrice i interdentalnoga kolčića (aproksimalni kaviteti)</b>	
<b>Nanošenje kavitetne zaštitne podloge</b>	
<b>Dentalni asistent miješa amalgam i na nosaču, dodaje terapeutu</b>	
<b>Kondenzacija amalgama</b>	nabijači
<b>Oblikovanje ispuna</b>	nabijači, dlijeta, strugači
<b>Zaglađivanje ispuna</b>	nabijači, dlijeta, strugači
<b>Provjera međučeljusnih odnosa</b>	artikulacijski papir
<b>Završno poliranje ispuna</b>	polirna čelična svrdla i gumice, nakon 24 sata, vodeno hlađenje

## Literatura

1. Šutalo J. Patologija i terapija tvrdih zubnih tkiva. Zagreb. Naklada Zadro. 1994. p.327-339.
2. Pant V, Rathore M, Singh A. The dental amalgam toxicity fear: A myth or actuality. *Toxicology International* [Internet]. 2012;19(2):81.
3. Mach bands - New World Encyclopedia [Internet]. [www.newworldencyclopedia.org](http://www.newworldencyclopedia.org). Available from: [https://www.newworldencyclopedia.org/entry/Mach\\_bands](https://www.newworldencyclopedia.org/entry/Mach_bands)
4. Tamarut T. Priručnik restaurativne stomatologije i endodoncije. Rijeka. Medicinski fakultet Sveučilišta u Rijeci.1992. p. 17-19.
5. Asbjørn Jokstad. Influence of cavity depth on marginal degradation of amalgam restorations. *Acta Odontologica Scandinavica*. 1991 Jan 1;49(2):65–71.
6. O'Hara JW, Clark LL. The evolution of the contemporary cavity preparation. *The Journal of the American Dental Association*. 1984 Jun;108(6):993–7.
7. Nadal R. Amalgam restorations: cavity preparation, condensing and finishing. *The Journal of the American Dental Association*. 1962 Jul;65(1):66–77.
8. Velo MMDC, Scotti CK, Bastos NA, Furuse AY, Mondelli J. Amalgam Restorations and Future Perspectives. *J Odontol*. 2018. 2: 102.
9. Bharti R, Wadhvani KK, Tikku AP, Chandra A. Dental amalgam: An update. *J Conserv Dent*. 2010 Oct;13(4):204-8. doi: 10.4103/0972-0707.73380. PMID: 21217947; PMCID: PMC3010024.

## Poglavlje 7. Izrada kaviteta i postava amalgamskoga ispuna II. razreda po Blacku

*Jelena Vidas Hrstić*

Kaviteti II. razreda po Blacku izrađuju se prilikom preparacije aproksimalne karijesne lezije, ispod kontaktne točke pretkutnjaka i kutnjaka. Mogu se izraditi direktnim (neposrednim) pristupom u slučaju nedostatka susjednoga zuba ili indirektno (posredno) – kroz okluzalnu plohu karijesom zahvaćenoga zuba.

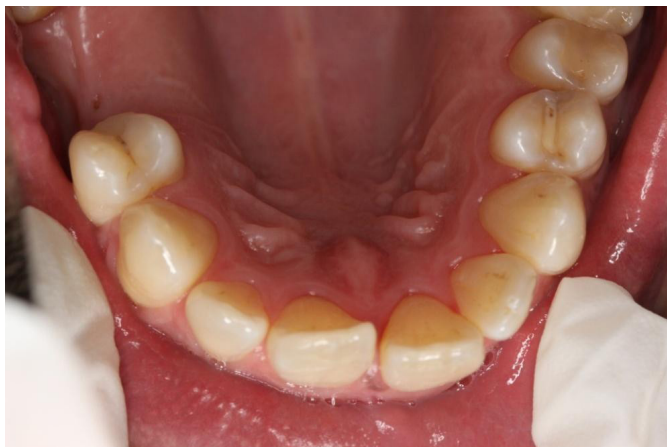### 7.1. Indirektna preparacija II. razreda po Blacku

Prisutnost susjednoga zuba koji onemogućava direktan pristup karijesnoj leziji zahtijeva pristup aproksimalnoj karijesnoj leziji kroz okluzalnu plohu (slika 1).

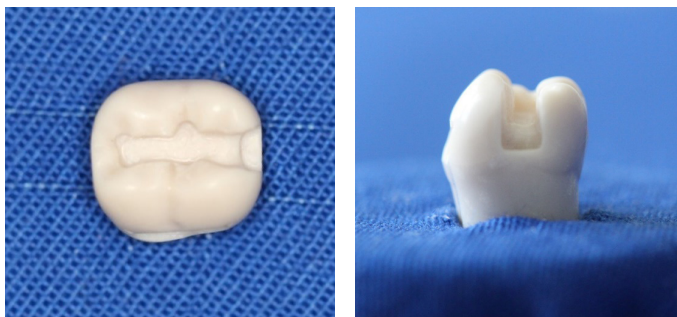
Ovisno o lokalizaciji aproksimalne karijesne lezije nazivlje kaviteta drugoga razreda je sljedeće: mezio-okluzalni kavitet (MO), disto-okluzalni kavitet (DO) ili mezio-okluzalno-distalni kavitet (MOD). Primarnim kavitetom nazivamo kavitet na aproksimalnoj plohi zuba, gdje se nalazi karijes, dok je sekundarni kavitet na okluzalnoj plohi zuba ujedno i retencijski kavitet (slika 2) (1, 2).

Kaviteti drugoga razreda imaju između primarnoga aproksimalnog i sekundarnoga okluzalnog kaviteta tzv. središnju stepenicu ili stubu, koja je spojište pulpnih stijenki međusobno povezanih kaviteta (slika 2). Moguće su dvije (MO ili DO) ili tri (MOD) pulpne stijenke u kavitetu – jedna u primarnom i jedna (ili dvije) u sekundarnom kavitetu (1,2).

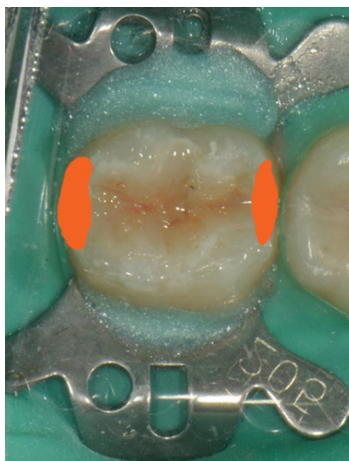
Ako se radi o malim karijesnim lezijama, moguće je primijeniti minimalno invazivnu metodu preparacije kaviteta – tzv. tunel-preparaciju (vidi Poglavlje 8), prilikom koje marginalni greben ostaje očuvan. Debljina marginalnoga grebena potrebna za očuvanje čvrstoće zuba jest 2 do 2,5 milimetra (slika 3) (3).



Slika 1. Disto-aproksimalna karijesna lezija zuba 24. Lijevostrano potpun zubni niz- uvjet za indirektni pristup aproksimalnoj karijesnoj leziji.



Slika 2. Preparacija II. razreda po Blacku. Središnja stepenica prikazana iz okluzalnoga i aproksimalnoga smjera.



Slika 3. Marginalni grebeni. Narančastom bojom označena izdignuća na mezijalnome i distalnome kraju okluzalnih ploha stražnjih zuba. Prosječne debljine 2 do 2,5 mm.

Klasična Blackova preparacija drugoga razreda započinje pristupom s okluzalne plohe zuba, s mjesta iznad aproksimalne lezije. Pristupa se najčešće okruglim dijamantrnim svrdlom na turbinskom nastavku uz obvezno vodeno hlađenje. Kako bi se očuvao integritet površine cakline susjednoga zuba, prilikom preparacije aproksimalnoga kaviteta može se ostaviti tanka caklinska lamela, koja se po završetku preparacije ukloni ručno (dlijetom, ekskavatorom ili skalpelom).

Na taj način se prodire u dubinu dok se ne osjeti iznenadno propadanje svrdla (dubina prodiranja oko 1,5 do 2 mm), što znači prodor do karijesnog dentina (nekrotični sloj karijesne lezije dentina). Time završava „caklinska“ preparacija u aksijalnom smjeru te započinje preparacija aproksimalnog kaviteta u vestibulo-oralnom smjeru. To proširivanje od višestruke je važnosti: prikazivanje preostalog karijesnog dentina, ostvarivanje tipičnog oblika aproksimalnog kaviteta i preventivna ekstenzija do fiziološki čistog mjesta. Slijedi ekskavacija karijesa u dentinu primarnog i sekundarnog kaviteta (plavi koljičnik, čelično svrdlo, suho radno polje).

Ekstenzija radi prevencije u ovom kontekstu znači uklanjanje aproksimalnog rubnog

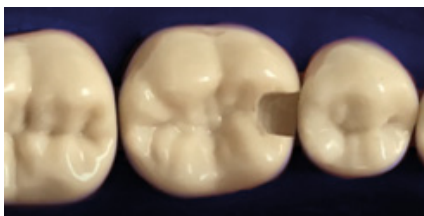kontakta prepariranog zuba sa susjednim. Stijenke moraju biti ravne, bez podminirane cakline na mjestima dostupnim fiziološkom samočišćenju, okomite na aksijalnu stijenk (kavopovršinski kut 90°). Gingivna stijenska zaobljuje se pod kavopovršinskim kutom od 135 stupnjeva (1, 2).

Preparacija sekundarnog kaviteta važna je zbog retencije ispuna. Podrazumijeva otvaranje fisurnog sustava do njegova ishodišta. Pravila preparacije toga retencijskog dijela kaviteta jednaka su kao za preparaciju I. razreda po Blacku. Idealna širina okluzalne preparacije u vestibulo-oralnom smjeru, uz uvjet da karijesna lezija ne zahtijeva dodatno proširivanje, je do granice fiziološkog samočišćenja. Rub preparacije ne smije biti na kontaktnim točkama sa zubima antagonistima (4).

Između primarnoga i sekundarnoga kaviteta nalazi se središnja stepenica (slika 1). Gazište joj je pulpna stijenska okluzalnoga kaviteta, a okomita stranica jest pulpna stijenska aproksimalnoga kaviteta. Radi otpornosti amalgamskoga ispuna ta stepenica mora biti zakošena pod kutom od 45 stupnjeva (1, 2).

### 7.1.1. Slot-preparacija

Ako aproksimalni karijes ne zahvaća okluzalnu plohu, neki kliničari smatraju da nije potrebno retencijsko proširivanje preparacije u okluzalnoj plohi (slika 4). Na taj način modificirana indirektna aproksimalna preparacija, bez retencijskog kaviteta okluzalne plohe, zove se „slot-preparacija“. Ova vrsta preparacije primjenjiva je kod kompozitnih ispuna dok je kod amalgamskih ispuna ograničena.



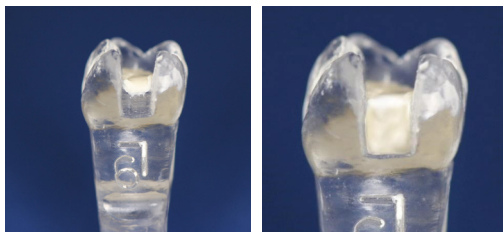
Slika 4. Slot-preparacija

## 7.2. Direktna preparacija II. razreda po Blacku

Ova preparacija trapezoidnog je oblika s bazom na gingivnoj stijenci. Sve su stijenske kaviteta okomite na aksijalnu. Ako veličina karijesne lezije dozvoljava, preporuča se izbjegavati pretjerano otvaranje kaviteta prema gingivno, tj. zadržati se iznad ruba interdentalne papile, ali uvijek do zdravog CDS-a. Isto tako, debljina marginalnoga grebena na okluzalnoj stijenci od osobite je važnosti prilikom održavanja integriteta zuba uslijed djelovanja žvačnih sila. Poželjno bi bilo održati okluzalnu stijenk preparacije dalje od marginalnoga ruba. Pravilo ekstenzije radi prevencije u vestibulo-oralnom smjeru ovdje nije primjenjivo jer nema antagonista (4).

### 7.3. Postava kavitetne zaštitne podloge

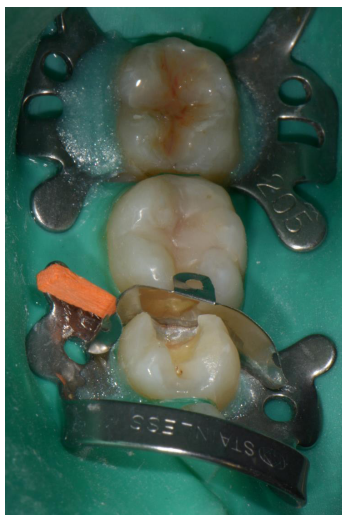Po završetku preparacije kaviteta potrebno je učiniti toaletu kaviteta, ostvariti suho radno polje te postaviti kavitetnu podlogu. Podloga se postavlja prema jednakim pravilima opisanim u prethodnom poglavlju ali u ovom slučaju, prekrivaju se dvije (MO ili DO) ili tri (MOD) pulpne stijenke (slika 5).



Slika 5. Cink-fosfatna podloga u kavitetu II. razreda po Blacku. Uočiti debljinu postavljene podloge na pulpnoj stijenci sekundarnoga kaviteta (slika lijevo). Podloga prekriva cijelu pulpnu stijenku dotičući postranične stijenke onoliko koliko je njezina debljina. Podloga mora biti postavljena na pulpne stijenke primarnog i sekundarnog kaviteta (slika desno).

### 7.4. Postava amalgamskog ispuna

Za postavljanje ispuna u aproksimalne kavitete koriste se različite matrice (i interdentalni kolčići) koje služe kao kalupi za ostvarivanje morfologije ispuna, sprječavanje nastanka prevjesa te ostvarivanje primjerene kontaktne točke sa susjednim zubom (slika 6) (5, 6).



Slika 6. Suho radno polje ostvareno uz pomoć gumene zaštitne plahovice – koferdama (*engl. rubber-dam*). Matrica i interdentalni kolčić.

## Literatura

1. Tamarut T. Priručnik restaurativne stomatologije i endodoncije. Rijeka. Medicinski fakultet Sveučilišta u Rijeci. 1992. p. 17-19.
2. Šutalo J. Patologija i terapija tvrdih zubnih tkiva. Zagreb. Naklada Zadro. 1994. str.361-395.
3. Cho VY, King NM, Anthonappa RP. Role of Marginal Ridge Shape and Contact Extent in Proximal Caries Between Primary Molars. J Clin Pediatr Dent. 2021;45(2):98-103. doi:10.17796/1053-4625-45.2.5
4. Tarle Z. i sur. Restaurativna dentalna medicina. Zagreb. Medicinska naklada. 2019. p.199-208.
5. O'Hara JW, Clark LL. The evolution of the contemporary cavity preparation. The Journal of the American Dental Association. 1984 Jun;108(6):993–7.
6. Nadal R. Amalgam restorations: cavity preparation, condensing and finishing. The Journal of the American Dental Association. 1962 Jul;65(1):66–77.

## Poglavlje 8. Preventivni kompozitni ispuni

*Romana Peršić Bukmir*

Fisurni sustav sa svojom morfološkom raznolikošću i osobitošću mikrobne zajednice predstavlja jedinstven ekološki entitet smješten unutar usne šupljine. Naseljavanje mikroorganizama unutar fisurnoga sustava i jamica započinje nicanjem zuba, čime nastaje habitat za nesmetan razvoj dento-bakterijskoga plaka i područja za nastanak karijesa. Preventivno pečačenje jamica i fisura žvačnih ploha kutnjaka i pretkutnjaka provodi se kako bi se uklonilo predilekcijsko mjesto za nakupljanje plaka i time smanjio rizik od nastanka karijesa na tom mjestu (1). Pečačenje jamica i fisura, kao i izrada preventivnih ispuna, učinkovite su mjere smanjenja incidencije karijesa (2, 3). Tijekom ovih postupaka, izuzev pravilno postavljene indikacije, ključan je izbor vrste restaurativnoga materijala kao i njegova retencija (4).

### 8.1. Tipovi preventivnih ispuna

Sumirajući rezultate i iskustvo, R. Simonsen je 1987. opisao tri tipa preventivnih ispuna.

Tip 1 obuhvaća postupak preventivnoga pečačenja jamica i fisura te se primjenjuje u slučaju:

- a) dubokih i zdravih fisura (bez karijesa)
- b) dubokih fisura u kojima dolazi do zadržavanja mekih naslaga te kada se u dijelu fisurnoga sustava sumnja na početak razvoja karijesne lezije cakline.

Tip 2 primjenjuje se u slučajevima karijesa koji zahvaća dentin, ali je lezija početna i ograničena.

Tip 3 primjenjuje se u slučajevima kada se daljnjim napredovanjem karijesa unutar dentina javlja potreba za nešto opsežnijom eksploracijom dentina, no širina je kaviteta ograničena, a granice preparacije nalaze se unutar trećina kosina kvržica.

Današnji restaurativni postupci i materijali brišu oštru granicu između preventivnih ispuna po Simonsenu tipa 2 i 3 te se zajednički svrstavaju u kategoriju preventivnih kompozitnih ispuna (4).

### 8.2. Preventivno pečačenje jamica i fisura

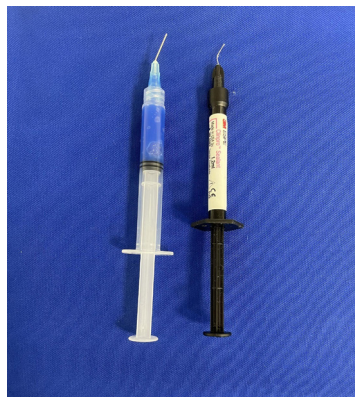Uporabu postupka preventivnog pečačenja jamica i fisura treba temeljiti na razini procijenjene karijesne aktivnosti u pacijenta te individualnom potencijalu za razvoj budućih karijesnih lezija. Pečatne ispune ne treba univerzalno postavljati. Indikacije za taj postupak obuhvaćaju: nedavno iznikle kutnjake ili pretkutnjake, visoku karijesnu aktivnost u pacijenta, duboke zdrave fisure, zadržavanje dentobakterijskoga plaka u fisurama (otežano samočišćenje). Ako je potrebno, ili ako se sumnja na prisutnost karijesa u dijelu fisurnoga sustava, provodi se minimalno invazivna preparacija sumnjive fisure s vrlo malim svrdlom (promjera 0.3-0.4 mm, zaobljena vrha) ili zračnom abrazijom kako bi se osigurala zdrava, nepigmentirana caklina (4, 5). U postupku pečačenja jamica i fisura rabe se niskoviskozne kompozitne smole s niskim udjelom punila (kompozitna smola



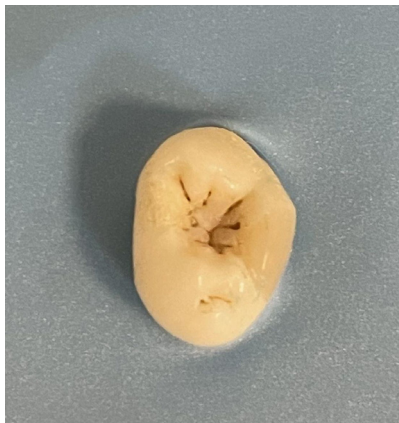za pečačenje) (slika 1) ili staklenoionomerni cementi (SIC), odnosno smolom modificiran SIC (4-6). Smole za pečačenje nanose se izravno na jetkanu caklinu, bez primjene adhezivnoga sustava. Zahvaljujući niskoj viskoznosti materijal dobro prodire u mikro-poroznosti najetkane cakline. Sredstva za pečačenje na bazi SIC-a osiguravaju dobru prevenciju karijesa, manje su osjetljiva na prisutnost vlage u području rada, ali pokazuju i znatno slabiju retenciju materijala u odnosu na smole za pečačenje (1, 4, 5, 7). Pregled postupaka tijekom preventivna pečačenja jamica i fisura prikazan je u tablici 1.

Tablica 1. Pregled postupaka tijekom preventivnog pečačenja jamica i fisura.

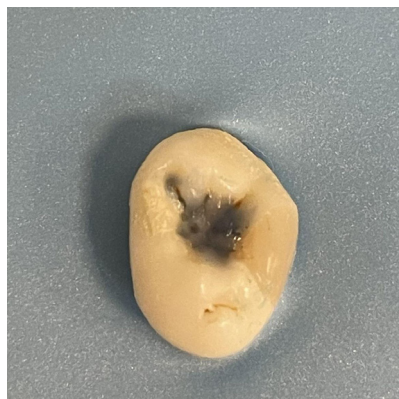Postupci	Kompozitna smola za pečačenje	Staklo-ionomerni cement (SIC) / smolom modificiran SIC
Uspostava suhog radnog polja	- postava gumene zaštitne plahtice / postava svitaka staničevine - uporaba sisaljke i aspiratora	
Priprema zuba	- četkanje zubne plohe pomoću rotirajuće četkice i paste za poliranje (bez fluora) - ispiranje i sušenje (slika 2)	
Postupci za svezivanje ovisno o materijalu	- jetkanje cakline 37postotnom ortofosfornom kiselinom (30 s); ispiranje i sušenje (slike 3 i 4)	- kondicioniranje cakline 10-postotnom poliakrilnom kiselinom (15 s), ispiranje i sušenje
Nanošenje i stvrdnjavanje restaurativnoga materijala	- postava kompozitne <i>smole za pečačenje</i> u fisurni sustav (slika 5); polimerizacija lampom (470 nm) 20 s	- <i>SIC / smolom modificiran SIC</i> postavi se u fisurni sustav. Slijedi stvrdnjavanje acido-baznom reakcijom te u slučaju smolom modificiranoga SIC-a i svjetlosna polimerizacija smole lampom (470 nm) 20 s
Završna obrada	Nakon polimerizacije smole za pečačenje (slika 6) slijedi: - uklanjanje sredstava za uspostavu suhog radnog polja - kontrola rubova ispuna sondom - kontrola okluzije artikulacijskim papirom - poliranje ispuna i fluoridacija.	



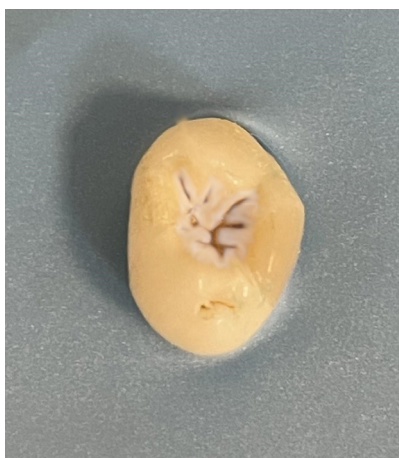
Slika 1. Ortofosforna kiselina i kompozitna smola za pečačenje jamica i fisura.



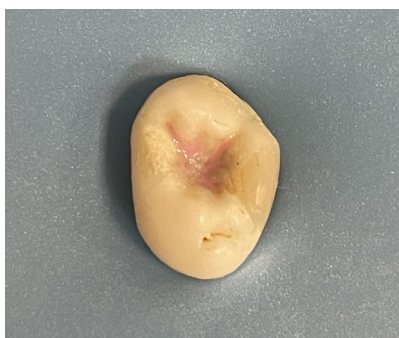Slika 2. Prikaz okluzalne plohe nakon četkanja.



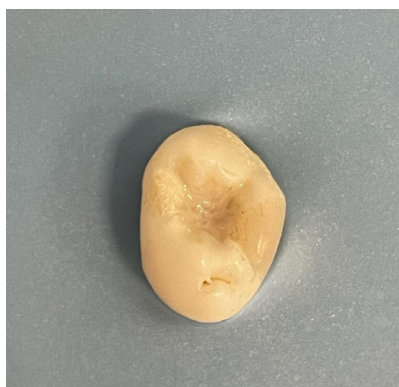Slika 3. Jetkanje cakline ortofosforom kiselinom.



Slika 4. Izgled cakline jetkane 37-postotnom ortofosforom kiselinom tijekom 30 sekundi.



Slika 5. Postava kompozitne smole za pečačenje jamica i fisura.



Slika 6. Prikaz okluzalne plohe nakon polimerizacije kompozitne smole za pečačenje.

### 8.3. Preventivni kompozitni ispuni

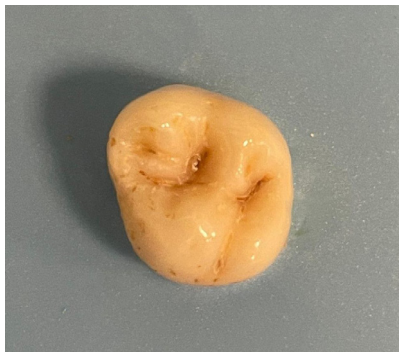Preventivni kompozitni ispuni (PKI) indicirani su kada su neki dijelovi fisurnoga sustava zahvaćeni karijesom, a drugi nisu (slika 7). Pritom je preparacija ograničena samo na karijesom zahvaćene jamice i fisure bez primjene načela preventivne ekstenzije (4, 5). Konzervativna preparacija podrazumijeva uklanjanje isključivo karijesom zahvaćenog dentina te demineralizirane i podminirane cakline. Zdravi se dijelovi fisurnoga sustava ne prepariraju. Restauracija mora biti izrađena na način da je djelovanje okluzalnih sila primarno ograničeno na zdravu zubnu strukturu. Stoga se prije početka preparacije kontroliraju okluzijski kontakti (4, 5).

Izrada kaviteta započinje s najmanjim instrumentom koji može postići zadanu preparaciju, primjerice dijamantnim ili karbidnim svrdlima okrugla oblika (No. 1/16, 1/8 ili 1/4), svrdlom za fisurotomiju ili zračnom abrazijom. Ako je zahvaćen dentin, karijes se odstranjuje čeličnim svrdlima postavljenima u koljičnik. Nakon ekskavacije karijesnoga dentina uklanja se sva lomljiva i podminirana caklina. Preparacije se izrađuju bez zakošavanja okluzalnih rubova kaviteta. Postupak jetkanja i primjene adheziva identičan je kao i u drugih adhezivnih restauracija. Ako je preparacija ograničena na usko i plitko otvaranje fisure, kavitet se ispuni tekućim kompozitnim materijalom uz prethodnu primjenu adhezivnoga sustava. Ukoliko je potrebno ukloniti dodatnu količinu zubne strukture, utoliko se postavlja visokoviskozan kompozitni materijal (u slojevima debljine do 2 mm), dok se

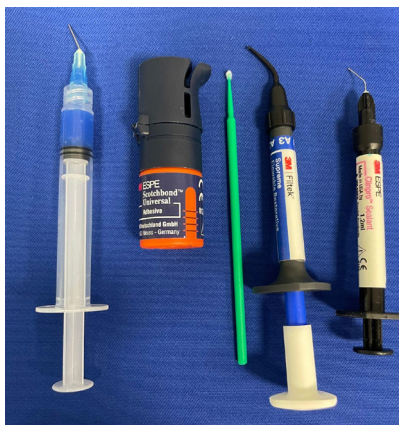ostatak fisurnoga sustava i površina kompozitne restauracije pečati kompozitnim materijalom za pečaćenje (Slika 8). Prednosti takvih ispuna jesu: dugotrajnost, očuvanje zubne strukture, poboljšana estetika, očuvana rubna cjelovitost ispuna i minimalno trošenje. PKI se može izraditi i od SIC-a ili smolom modificiranog SIC-a, ali izuzev prednosti u smislu otpuštanja fluorida – u tih materijala treba imati na umu i znatno manju otpornost na abraziju u odnosu na kompozit (4-6). Pregled postupaka tijekom izrade PKI-a prikazan je u tablici 2.

Tablica 2. Pregled postupaka tijekom izrade preventivnih kompozitnih ispuna.

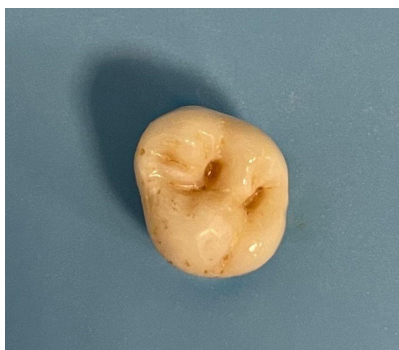Postupci	Kompozitni materijal	Staklenoionomerni cement (SIC) / smolom modificiran SIC
Preoperativna evaluacija	- analiza okluzijskih kontakata, odabir nijanse kompozitnoga materijala	
Uspostava suhog radnog polja	- postava gumene zaštitne plahtice / postava svitaka staničevine - uporaba sisaljke i aspiratora	
Priprema zuba	- četkanje zubne plohe pomoću rotirajuće četkice i paste za poliranje (bez fluora) - ispiranje i sušenje	
Uklanjanje karijesa / preparacija kaviteta	- karijes cakline uklanja se malim dijamantnim/karbidnim svrdlima okrugla oblika ili svrdlom za fisurotomiju u turbinskom nastavku - ako je zahvaćen dentin, ekskavacija se provodi čeličnim svrdlom postavljenim u koljičnik te se uklanja podminirana caklina (slika 9).	
Postupci za svezivanje materijala	a) jetkanje 37-postotnom ortofosfornom kiselinom (30 s caklina, 15 s dentin, slika 10), ispiranje i sušenje; primjena adhezivnoga sustava (primer + adhezivna smola, slika 11) ili b) primjena dvokomponentnih ili jednokomponentnih samojetkajućih adhezivnih sustava (uz selektivno jetkanje cakline)	- kondicioniranje 10-postotnom poliakrilnom kiselinom (15 s), ispiranje i sušenje
Nanošenje i stvrdnjavanje restaurativnoga materijala	- postava tekućeg i/ili visokoviskoznog kompozitnoga materijala u kavitet (slike 12 i 13) - polimerizacija lampom (470 nm) 20 s - postava kompozitne smole za pečaćenje preko kompozitnoga ispuna i preostalog dijela fisurnoga sustava (slike 14 i 15) - polimerizacija lampom 20 s	- SIC / smolom modificiran SIC postavi se u kavitet i preostali dio fisurnoga sustava - slijedi stvrdnjavanje acido-baznom reakcijom te u slučaju smolom modificiranog SIC-a i svjetlosna polimerizacija lampom (470 nm) 20 s
Završna obrada	- uklanjanje sredstava za uspostavu suhog radnog polja - kontrola rubova ispuna sondom - kontrola okluzije artikulacijskim papirom - uklanjanje prekontakata - poliranje i fluoridacija - SIC je potrebno zaštititi za to namijenjenim lakom	



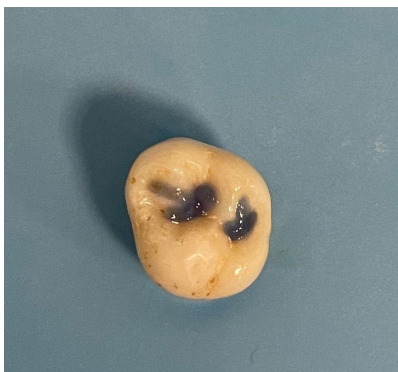
Slika 7. Prikaz okluzalne plohe kutnjaka. Dio fisurnoga sustava zahvaćen je karijesom.



Slika 8. Materijali za izradu preventivnih kompozitnih ispuna: (slijeva nadesno) 37-postotna ortofosforna kiselina, adheziv, tekući kompozitni materijal i kompozitna smola za pečaćenje jamica i fisura.



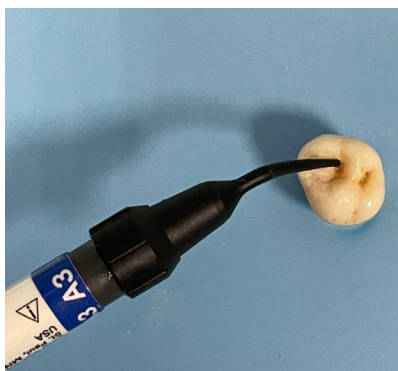Slika 9. Preparacija kaviteta za preventivan kompozitni ispun.



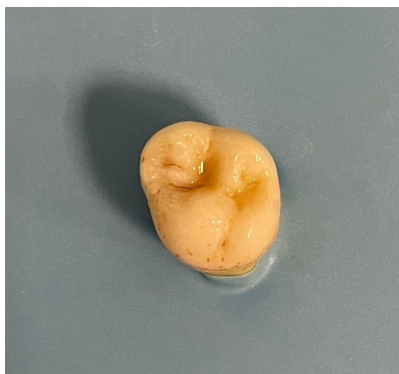Slika 10. Jetkanje 37-postotnom ortofosforom kiselinom.



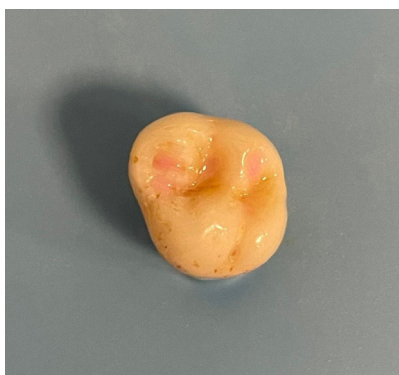Slika 11. Postava adhezivne smole mikročetkicom.



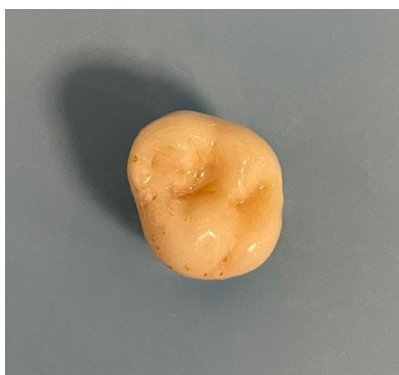Slika 12. Postava tekuća kompozitnoga materijala u kavitet.



Slika 13. Prikaz okluzalne plohe nakon postavljanja i polimerizacije tekućeg kompozitnoga materijala.



Slika 14. Pečaćenje preostalih jamica i fisura.



Slika 15. Izgled završenoga preventivnog ispuna nakon završne obrade.

#### 8.4. Tunelska preparacija

Tunelska preparacija predstavlja konzervativnu tehniku za restauraciju zubi s malim aproksimalnim karijesnim lezijama koje zahvaćaju caklinu i dentin (Mount 2.1). Velika prednost toga tipa preparacije jest da marginalni greben ostaje očuvan, što doprinosi

čvrstoći i otpornosti preostale zubne strukture. S obzirom na to da se prilikom preparacije caklina na aproksimalnoj plohi ne uklanja, izuzev u situaciji kada je kavirana, postoji manji rizik za nastanak prevjesa restaurativnoga materijala (1, 6).

Nedostatak te tehnike predstavlja sam nagib svrdla, koje prilikom preparacije prolazi u neposrednoj blizini pulpne komore te nosi rizik od oštećenja pulpe. Sam dizajn tunelske preparacije ograničava vidljivost, što otežava i ograničava ekskavaciju karijesa. Zbog toga se preporučuje uporaba otopine za detekciju karijesa. Također postoji rizik da se podminira marginalni greben i time oslabi otpornost zubnoga tkiva. Naime zbog jakih žvačnih sila kojima je marginalni greben izložen njegova debljina nakon završene preparacije treba biti 2-2,5 mm. Puknuće marginalnoga grebena i rezidualni karijes predstavljaju najčešće razloge za neuspjeh te vrste restauracija (4, 8).

Izrada je indicirana u pacijenata s visokim estetskim zahtjevima, niskim indeksom karijesa te malim nekaviranim lezijama aproksimalnih ploha distalnih zubi. Ta se vrsta preparacije treba izbjegavati kod osoba s opsežnim karijesnim lezijama ili kad je marginalni greben iznad aproksimalne karijesne lezije izložen znatnim okluzalnim silama, odnosno postoji vidljiva pukotina u marginalnome grebenu (npr. bruksisti, nepodesne navike; 4, 6).

Tehnika izrade uključuje prijeoperativnu evaluaciju okluzijskih kontakata. Preparacija započinje otvaranjem okruglim dijamantnim svrdlom na okluzalnoj plohi, u fisuri smještenoj uz sam marginalni greben, na oko 2 mm udaljenosti od hrpta samog grebena. Pritom se svrdlo usmjerava prema karijesnoj leziji. S obzirom na ograničenu vidljivost, ekskavaciji karijesa se pristupa nakon primjene otopine za detekciju karijesa. Uporaba vizualnih pomagala poput dentalnih lupa ili mikroskopa olakšava potpuno uklanjanje karijesnoga dentina.

Nakon ekskavacije karijesa ocjenjuje se aproksimalna caklina. Ako je nekavirana, ostavlja se netaknutom te se ona s vremenom remineralizira. Ako je proksimalna caklina perforirana, uklanja se te se izrađuje otvorena tunelska preparacija. U slučaju procijene da je marginalni greben podminiran i oslabljen, tunelska se preparacija može pretvoriti u adhezivni kavitet II. klase (4, 6, 8).

Staklenoionomerni cement predstavlja restaurativni materijal izbora zbog svoje radioopaknosti, svojstva oslobađanja fluorida te remineralizirajućega učinka. Kavitet se ispunjava staklenoionomernim cementom do razine okluzalnoga caklinsko-dentinskog spojišta, dok se u okluzalni dio kaviteta postavlja kompozitni materijal (sloj debljine 1,5-2 mm) koji je znatno otporniji na trošenje (4, 8).

## Literatura

1. Šutalo J i sur. Patologija i terapija tvrdih zubnih tkiva. Naklada Zadro, Zagreb 1994.
2. Wnuk K, Świtalski J, Miazga W, Tatara T, Religioni U, Gujski M. Evaluation of the effectiveness of prophylactic sealing of pits and fissures of permanent teeth with fissure sealants - umbrella review. BMC Oral Health. 2023 Oct 27;23(1):806.
3. Caruso S, Ferrazzano GF, Severino M, Fratini A, Ralli L, Gatto R, Mattei A, Caruso S. Prevalence of sealant in an Italian paediatric population: an epidemiological study.



Eur J Paediatr Dent. 2023 Feb;24(1):30-35.

4. Summitt JB, Robbins JW, Hilton TJ, Schwartz RS editors. Fundamentals of Operative Dentistry: A Contemporary Approach. 3rd edition.
5. Banerjee A, Watson TF. Pickard's Guide to Minimally Invasive Operative Dentistry. 10th edition. Oxford University Press 2015.
6. Tarle Z i sur. Restaurativna dentalna medicina. Medicinska naklada, Zagreb 2019.
7. Nazir A, Iqbal H, Mehmood A, Khan MA, Shaukat Z, Abbas Z, Kashif M. Efficacy of Glass Ionomer Cement as Pit and Fissure Sealant in Permanent First Molars. Cure-us. 2024 Mar 10;16(3):e55882.
8. Garg N, Garg A. Textbook of operative dentistry. 3rd edition. Jaypee Brothers Medical Publishers Ltd. 2015.

## Poglavlje 9. Adhezivni sustavi

*Ivana Vidović Zdrilić*

Adhezivni sustavi djeluju kao posrednici u ostvarivanju veze i retencije između kompozitnih materijala i tvrdih zubnih tkiva.

Proces adhezije može se definirati kao spajanje dviju površina različitih materijala kod kojih se kontakt održava bez pomoći vanjskih sila. Razlikuje se od kohezije po tome što se potonja odnosi na sile privlačenja unutar istoga materijala, tj. unutarnje sile koje drže materijal na okupu. Adhezija može biti rezultat stvaranja primarnih kemijskih veza, kao što su kovalentne, ionske ili metalne veze. Adhezija također može proizaći iz jakih sekundarnih sila, kao što su vodikove veze i Van der Waalsove sile, koje su obično kratkotrajnije od primarnih kemijskih veza zbog niže energije vezivanja. Bilo da se temelji na primarnim ili sekundarnim vezama, adhezija ovisi o jakim molekularnim interakcijama između dviju površina u bliskom kontaktu, a obje vrste interakcija prisutne su u dentalnim adhezivnim materijalima (1). Adhezivi su materijali koji spajaju dvije tvari, odupiru se njihovu odvajanju i prenose opterećenje. Mehanička veza između adheziva i tvrdih zubnih struktura prilikom koje jedan materijal prodire u drugi događa se na mikro-skopskoj razini. Čimbenici koji utječu na adheziju, jesu vlažnost, koja ovisi o čistoći površine, površinska napetost površine adheziva, kontaktni kut, površinska energija i površinska kontaminacija. Kontaktni kut odnosi se na kut koji se formira između površine kapljice tekućine adheziva i njezine prijanjajuće površine, pri čemu manji kontaktni kut dovodi do boljšeg prijanjanja. Površinska se energija povećava tvrdoćom površine te se time poboljšavaju i adhezivna svojstva materijala. Prisutnost krvi, vlage, vode, debrisa i sl. onečišćuju površinu i smanjuju jačinu adhezije (2).

Današnji adhezivni sustavi imaju široku primjenu u preventivnoj, restaurativnoj, dječjoj dentalnoj medicini, ortodontiji, parodontologiji, protetici i endodonciji. Koriste se za retenciju ispuna, intrakanalnih nadogradnji, ortodontskih bravica i splintova te cementiranje kompozitnih ili keramičkih fiksnih nadomjestaka kao što su inleji, onleji, krunice i ljuskice. U restaurativnoj dentalnoj medicini razvoj adhezivnih sustava omogućio je izradu minimalno invazivnih preparacija i estetskih restauracija zuba. Adhezivni su sustavi visoko učinkoviti u terapiji preosjetljivosti ekspaniranih korijenova zuba, a neki od njih imaju i dodatna antibakterijska svojstva (3).

### 9.1. Adhezija za caklinu i za dentin

Caklina i dentin, kao najmineraliziranija dva tkiva u tijelu, imaju u svom sastavu veliki udio minerala koji im daje visoki potencijal za kemijske interakcije, ali su po histološkoj građi vrlo različiti. Caklina gotovo da nema vode, dok dentin ima znatan udio vode, što otežava adheziju hidrofobnih kompozitnih materijala. Zbog toga je nužna primjena adhezivnih materijala prije nanošenja hidrofobne smole. U fiziološkim uvjetima, bolja adhezija se uspostavlja s dentinom, zbog njegove histološke građe, ali postoje brojna patološka stanja i razvojne anomalije koji utječu na jačinu adhezije tvrdih zubnih tkiva i trajnog hidrofobnog materijala. Neki od primjera takvih stanja su:

- amelogenesis imperfecta ili nekarijesne lezije (abfrakcija, erozija) koje dovode do

- hipomineralizacije, što posljedično oslabljuje adheziju (4),
- pojačano izlaganje fluoru može dovesti do hipermineralizirane cakline i stvaranje fluorapatita koji je otorniji na demineralizaciju te zahtijeva dulje vrijeme jetkanja za odgovarajuću površinu pogodnu za adheziju.
  - apsorpcija lijekova, kao što su tetraciklini, mijenja površinu i duboku strukturu cakline i dentina što posljedično može dovesti do lošije sveze
  - nalaz sklerotičnog dentina zahtijeva bolju adheziju, pa je potrebno produljeno vrijeme jetkanja, abrazija zrakom ili dodatna mehanička obrada svrdlom (5, 6).

## 9.2. Sastav adhezivnih sustava

Svi se adhezivni sustavi sastoje od jetkajuće komponente, temeljnog premaza (*engl. primer*) i vezivne smole (*engl. bond*).

Sredstvo za jetkanje (kiselina ili kiseli monomer) sastoji se od kiselih molekula, koje mijenjaju ili uklanjaju zaostatni sloj (opisan kasnije u poglavlju), demineraliziraju caklinu i dentin te ih pripremaju za adheziju.

*Primer* je vrsta molekule koja prodire u demineralizirani dentin i prilagođava vlažnu površinu dentina za prihvaćanje hidrofobne smole. *Primer* je amfifilna molekula, što znači da posjeduje istovremeno i hidrofilna i hidrofobna svojstva i odgovarajuće dijelove molekule.

Vezivna se smola kapilarno uvlači u mikroporozitete cakline i ugrađuje u rahlu, djelomično demineraliziranu, dentinsku strukturu. Stvara se spojni sloj između zuba i kompozitnoga materijala. Navedenim procesom nastaje hibridni sloj, koji se sastoji od djelomično demineraliziranoga dentina, oslobođenih kolagenih vlakana dentina i upletenih molekula vezivne niskoviskozne smole (1-8).

### 9.2.1. Jetkajuća otopina

Jetkanje se provodi 37-postotnom ortofosfornom kiselinom ( $\text{pH} \approx 0.9$ ) u obliku gela ili tekućine tijekom 15 – 30 sekundi (dentin 15 s, caklina 30 s). Cilj jetkanja cakline jest postići složenu 3D mikrotopografiju površine i povećati raspoloživu površinu dostupnu za adheziju. Jetkanje stvara mikroporozni sloj na površini cakline dubine 5 – 50  $\mu\text{m}$  u koji prodire vezivna smola. Tako nastaje mikromehanička veza između cakline i vezivne smole. Učinak jetkanja na mikrotopografiju cakline može biti dvojak: demineralizacija jezgre caklinske prizme, uz periferiju koja ostaje netaknuta - izgled saća (makrozupci), ili uklanjanje interprizmatske cakline uz netaknute caklinske prizme i njihove jezgre - izgled kaldrme (mikrozupci). Postoji i kombinacija navedenih. Jetkana caklina, u slučaju postojanja fluorapatita ili djelovanjem preslabe kiseline, može zadržati ravnu glatku površinu, bez mikronepravilnosti za prodiranje vezivne smole. Čimbenici koji utječu na učinak jetkanja jesu: oblik jetkajuće otopine (gel ili tekućina), koncentracija otopine i vrijeme jetkanja, vrsta korištene otopine, kemijska priroda cakline (hipermineralizirana ili hipomineralizirana), zrelost cakline (mlada ili zrela) te vrsta denticije (mliječna ili trajna).

Ako se jetkanje cakline provodi duže od preporučenog vremena, rezultirat će dubljom demineralizacijom te stvaranjem mrtvih prostora. Naime, smola, zbog svoje viskozno-

sti i infiltracije monomera, ispunjava svega nekoliko površnih mikrometara u stvorenim mikroporozitetima cakline, dok preostali dio u dubini ostaje prazan i nazivamo ga mrtvim prostorima. Ako dođe do pucanja takve slabe površinske veze, oralna tekućina s manjom površinskom napetošću prodire u mrtve prostore i omogućuje ulazak pigmenata iz hrane te stvaranje mikropukotina uz posljedično nastajanje sekundarnog karijesa. Nedovoljno će jetkanje također rezultirati slabom vezom uslijed nedovoljnog stvaranja mikroporoziteta.

Važno je napomenuti da caklina trajnih zuba zahtijeva duže jetkanje od cakline mliječnih zuba zbog prisutne maturirane (zrele) prizmatičke cakline, koja je otpornija na jetkanje (9, 10).

Jetkanjem dentina (maksimalno 15 s) se uklanja površinski zaostatni sloj te se demineralizira intertubularni i peritubularni dentin do dubine 3 – 5 µm, čime se povećava površinska hrapavost. Osim navedenih promjena strukture površine, jetkanje dovodi i do kemijskih promjena u dentinu poput demineralizacije anorganskoga matriksa i izlaganja kolagenih vlakana. Jetkanje treba biti ograničeno samo na površinski dentin i ne smije trajati dulje od 15 sekundi. Jetkanjem dentina duže od 15 sekundi dolazi do predubokog prodora jetkala i demineralizacije predebelog sloja dentina, u koji primer i smola ne mogu prodrijeti do dna. Posljedično, na površini zaostaju demineralizirani dijelovi dentina i ogoljela kolagena vlakna koja nisu impregnirana i ojačana adhezivnom smolom. Takva se struktura s vremenom lako raslojava, što nazivamo nanopropuštanje, a takav nehomogeni međuspoj dentina i kompozitnih materijala naziva se hibridoidni sloj (10,11).

### 9.2.2. Primer

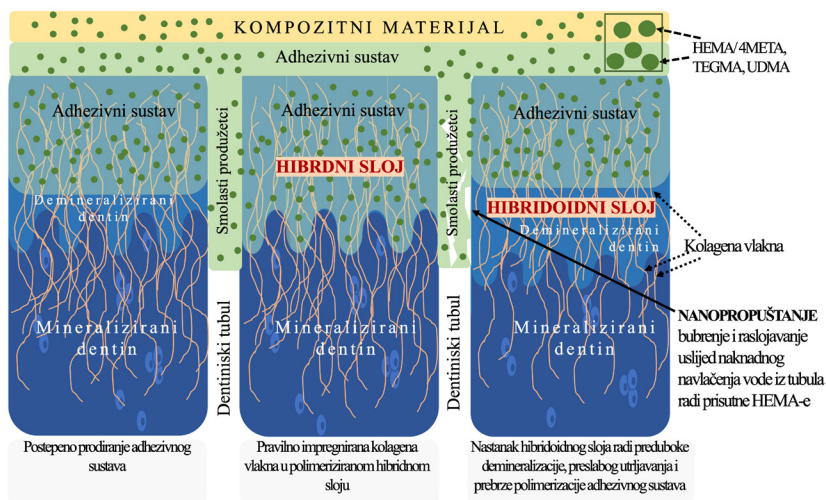
*Primer* je amfifilna molekula (posjeduje hidrofilna i hidrofobna svojstva) niske viskoznosti koju najčešće čine nefunkcionalni monomeri (HEMA, TEGDMA) i funkcionalni fosfatni (10-MDP, PENTA, bis-GMA) ili polikarboksilni monomeri (4-MET) u određenom otapalu (opisani kasnije u poglavlju). U smjesi *primera* nalazi se i maleična kiselina, koja otapa zaostatni sloj, te glutaraldehid, koji ima antibakterijski učinak i pomaže u stabilizaciji kolagene mreže. Monomeri koji se koriste u adhezivima slični su monomerima kompozitnih materijala, čime se osigurava jaka kemijska sveza između sloja adheziva i kompozita. Većina samojetkajućih adheziva sadrži HEMA-u i vodu. HEMA snižava viskoznost smole, prodire u zaostatni sloj te omogućuje mikromehaničku i kemijsku svezu s dentinom. Glavni nedostaci HEMA-e jesu niska sposobnost polimerizacije, loša mehanička čvrstoća, visoka apsorpcija vode i nepovoljna biokompatibilnost (alergen). Najnoviji adhezivni sustavi nastoje smanjiti udio HEMA-e ili je u potpunosti zamijeniti. Funkcija *primera* u adhezivnom sustavu je povećati sposobnost vlaženja površine, smanjiti površinsku slobodnu energiju i time olakšati prodiranje monomera. Monomer prodire u prostore između izloženih kolagenih vlakana te ih oblaže (10–14).

### 9.2.3. Bond

Vezivna smola ili *bond* je hidrofobna niskoviskozna smola bez otapala. Nanosi se preko primera i svjetlosno polimerizira. Bond se sastoji se od monomera (bis-GMA, UDMA, TEGDMA), a može sadržavati i komponente *primera* (npr. HEMA) kako bi se pospješila snaga veze. U sastavu bonda se nalaze anorgansko punilo, inicijator i stabilizator. Hidro-

fobne se skupine kopolimeriziraju u interakciji s restaurativnim materijalom i čine vezu stabilnijom i otpornijom na nanopropuštanje. Hidrofobna smola poboljšava mehanička svojstva adheziva i hibridnoga sloja (12-15).

Proces hibridizacije, tj. nastanka hibridnoga sloja opisao je Nakabayashi 1982. godine navodeći da je to proces difuzije i impregnacije djelomično demineraliziranog dentina. Polimerizacijom dolazi do stvaranja hibridnoga sloja ojačanog smolom, odnosno interdifuzije dentina smolom (slika 1). U osnovi, dolazi do mikromehaničke veze koju čine monomeri niske viskoznosti infiltrirani u mrežu kolagenih vlakana. Hibridni se sloj sastoji od triju zona: površinske zone, koju čine labavo raspoređena kolagena vlakna i prostor između vlakana ispunjen smolom; srednje zone, u kojoj su kristali hidroksiapatita zamijenjeni monomerima smole radi procesa hibridizacije te duboke zone, gdje je nezahvaćeni dentin i djelomično demineralizirani dentin. Po svojim je svojstvima hibridni sloj uglavnom organske prirode, otporan na kiseline i proteolizu. Djeluje kao elastični međusloj koji apsorbira stres nastao prilikom polimerizacijskoga skupljanja kompozita. Ako smola ne uspije u potpunosti prodrijeti u demineralizirani dentin, ispod hibridnog sloja nastaje hibroidni sloj, koji čine eksponirana kolagena vlakna neimpregnirana monomerom (15).



Slika 1. Shematski prikaz hibridnoga i hibroidnoga sloja.

Degradacija hibridnoga sloja događa se u vidu dezintegracije (raspadanja) kolagenih vlakana ili hidrolize slobodne smole, koja se nalazi u mreži kolagenih vlakana. Hidroliza nastaje pucanjem kovalentnih veza između polimera smole zbog bubrenja uslijed navlačenja vode iz dentinskih kanalića. Dezintegracija kolagena nastaje kao posljedica razgradnje kolagenih proteina djelovanjem enzima poznatih kao matriks metaloproteinaze (MMP). MMP se oslobađa iz matriksa dentina prilikom jetkanja kiselinom, dok njegova prisutnost nije dokazana pri tretiranju dentina samojetkajućim adhezivima. Enzimatska degradacija može se spriječiti MMP inhibitorima poput klorheksidina. Međutim inhibicija MMP-a neće spriječiti hidrolitičku degradaciju veze.

### 9.3. Podjela adhezivnih sustava

Adhezivni se sustavi dijele ovisno o mehanizmu uklanjanja zaostatnoga sloja, vrsti otapala, generaciji, broju komponenti i broju kliničkih koraka (16, 17).

#### 9.3.1. Podjela adheziva ovisno o načinu uklanjanja zaostatnog sloja

Zaostatni sloj (*engl. smear layer*) je sloj koji zaostaje nakon mehaničke obrade cakline, dentina i cementa. Sastoji se od anorganskih (strukture zuba) i organskih ostataka (sline, krv, mikroorganizmi, koagulirani proteini, nekrotično ili vitalno tkivo pulpe). Pod elektronskim mikroskopom (SEM) ima amorfan, nepravilan i zrnati izgled. Debljine je 1 – 5 µm i sastoji se od dva sloja: površinskog, koji je slabo vezan za dentin i zaostatnih čepova (*engl. smear plugs*), koji su nabijeni u početne dijelove dentinskih kanalića i smanjuju dentinsku propusnost i do 86%. Zaostatni je sloj potrebno ukloniti ili razgraditi kako bi se omogućila neposredni dodir između monomera i zdrave dentinske površine.

Prema načinu tretiranja zaostatnoga sloja adhezivi se dijele na jetkajuće – ispiruće (*engl. etch and rinse*) i samojetkajuće (*engl. self-etch*) adhezivne sustave.

Jetkajuće – ispirući adhezivni sustavi koriste, prethodno opisanu, 37% ortofosfornu kiselinu za potpuno jetkanje cakline i dentina.

Samojetkajući adhezivni sustavi umjesto ortofosforne kiseline koriste samojetkajući primer, odnosno kiseli monomer. Ova vrsta adheziva pojavila se na tržištu kako bi se pojednostavila primjena i skratilo vrijeme postupka. Za razliku od jetkajućih adhezivnih sustava, koji u potpunosti uklanjaju zaostatni sloj, samojetkajući adhezivni sustavi otapaju zaostatni sloj ili ga modificiraju te ga koriste za puferiranje kiselih monomera prilikom infiltracije u caklinu i dentin. Time je spriječeno agresivno predeboko jetkanje dentina, pružena je prirodna zaštita pulpe i spriječeno istjecanje dentinske tekućine, koja može narušiti adheziju. Monomeri, koji imaju jednu ili više karboksilnih ili fosfatnih kiselih grupa, smatraju se samojetkajućim. Takvi se adhezivi klasificiraju, ovisno o kemijskome sastavu i kiselosti, na ultrablage (pH > 2.5), blage (pH ≈ 2), srednje jake (pH 1 do 2) i jake samojetkajuće adhezive (pH < 1). Ultrablagi i blagi samojetkajući adhezivi ne mogu dostatno demineralizirati zaostatne čepove, pa dovode do ograničene infiltracije smole. Također, visoke pH-vrijednosti (pH 2 – 3.2) samojetkajućih adheziva omogućit će dobru adheziju za dentin, ali još uvijek smanjenu, ponekad nedovoljnu, snagu veze s caklinom (7).

#### 9.3.2. Podjela adheziva ovisno o vrsti otapala

Otapala u adhezivnim sustavima imaju ulogu dvostruke kontrole vlage na način da istiskuju vodu iz kolagene mreže i površine dentina, čime omogućuju bolje prodiranje i vezanje monomera te ujedno optimalno vlaže površinu dentina i uzdizanje kolabiranih kolagenih vlakna. Time se povećava adhezijska površina i jačina sveze između adheziva i dentina. Otapala smanjuju viskoznost *primera*, čime se olakšava prodiranje monomera u dubinu. Otapala koja se nalaze u adhezivima mogu biti na bazi acetona, vode ili alkohola. Sva su navedena otapala hlapljive tvari koje omogućuju otapanje i lakše nanošenje komponenti adheziva. Otapala na bazi acetona dovode do znatnijeg isparavanja

zaostale vode u usporedbi s otapalima na bazi vode ili alkohola, ali su i osjetljivija na ispuhivanje zrakom te ne mogu dovesti do ponovnog uspravljanja kolabiranih kolagenih vlakana. Iz tog se razloga adhezivni sustavi s acetonskim otapalom nanose na vlažan dentin. Adhezivi temeljeni na vodi ili alkoholu manje su osjetljivi na vlagu i omogućuju ponovno širenje kolagenih vlakana i stvaranje jače veze u osušenom dentinu. Važnost vrste otapala očituje se u kliničkoj primjeni u slučaju da dođe do nedovoljnog isparavanja otapala i nepovoljnog učinka na adheziju. Adheziv se na vlažan dentin nanosi u više slojeva, a na suhi u jednom sloju kroz duže vrijeme (20-ak sekundi). Adhezivi s otapalima na bazi vode ili alkohola pokazuju manju osjetljivost na pogreške prilikom primjene u usporedbi s otapalima na bazi acetona.

### 9.3.3. Podjela adheziva prema generacijama

Adhezivni su sustavi prema karakteristikama i redoslijedu uvođenja na tržište podijeljeni u generacije (od prve do osme) te svaka generacija odražava znatnu promjenu u sastavu, primjeni i/ili svostvima adheziva (slika 5).

Prva generacija adhezivnih sustava temeljila se na kelacijskom djelovanju NPG-GMA (Nfenilglicin – glicidilmetakrilat) monomera na ione kalcija iz dentina pri čemu se stvarala kemijska veza s dentinom. Veza koja je nastajala bila je otporna na vodu, ali vrlo slaba (2-3MPa) i kratkotrajna, a monomer u otopini vrlo nestabilan (2).

Nastojanjem da se ostvari kemijska veza s organskim ili anorganskim komponentama dentina, u drugoј generaciji adhezivne su sustave uvedene fosfatne, karboksilne skupine i skupine aminokiselina s ciljem ostvarenja veze s kalcijem ili kolagenom dentina. Veza je također bila nestabilna zbog hidrolize veze između fosfata i kalcija (2, 16).

Treću generaciju obilježilo je uvođenje blagih kiselina, poput 10-postotne limunske i fosforne kiseline, kojima se nastojao modificirati zaostatni sloj i smanjiti pulpna preosjetljivost. Snaga veze bila je znatno veća u usporedbi s prethodnim generacijama (8 – 15 MPa). Smanjeno je i mikropropuštanje, ali je tehnika primjene bila vrlo osjetljiva i dugotrajna.

Znatan se napredak dogodio u četvrtoj generaciji, početkom 90-ih godina prošlog stoljeća. Koncept četvrte generacije temelji se na potpunom uklanjanju zaostatnog sloja i demineralizaciji dentinske površine kiselinom (fosforna, limunska, hidroklorna) ili kelatorima (npr. etildiamin tetraoctena kiselina - EDTA) te primjenom *primer* i smole, pri čemu se stvara hibridni sloj. Tehnika primjene i dalje je bila dugotrajna i osjetljiva, ali je ostvarena snažna veza s dentinom (17 – 30 MPa), čak i s vlažnim dentinom. Četvrta se generacija još uvijek smatra „zlatnim standardom“ za snagu sveze, ali je zbog složenosti i osjetljivosti koraka bilo potrebno doradivati i poboljšavati adhezivne sustave (2).

Peta generacija objedinila je *primer* i adheziv u jednu bočicu, što je osnovna razlika u odnosu na prethodnu generaciju. Time je smanjen broj kliničkih koraka i pojednostavljena primjena, ali je snaga veze smanjena u odnosu na četvrtu generaciju. *Primer* se sastoji od smolastih monomera (HEMA, 4-META) i polikarilne kiseline u otapalu.



Slika 2. Primjer adhezivnoga sustava 5. generacije.

Šesta generacija se na tržištu pojavila 2000. godine, a obilježili su je samojetkajući adhezivi. Tu generaciju čine adhezivi koji se nalaze u dvjema bočicama: samojetkajući *primer* (sadrži HEMA-u) u jednoj i bond u drugoj. Zbog kiselog *primer*a ovi adhezivi imaju kratak rok trajanja. Samojetkajući kiseli *primer* pogodan je za dentin i dovodi do smanjene poslijeoperativne osjetljivosti, ali je nedostatan za jetkanje cakline jer je veza koju ostvaruje s caklinom znatno slabija (17).

Adhezivi sedme generacije pripadaju „*all-in-one*“ samojetkajućim adhezivima gdje su sve komponente u jednoj bočici (slika 3). Adhezija se temelji na molekulama hidroksilapatita koje prekrivaju kolagena vlakna, čime je ostvarena kemijska sveza. Fosfatni monomer (4-MET) i minimalno dekalificirani caklina i dentin omogućuju difuziju monomera u strukturu i stvaranje ionske veze s kristalima hidroksiapatita. Omogućuju brzu i jednostavnu primjenu s minimalnom mogućnosti pogriješke, ali takva je kompleksna otopina sklona razdvajanju faza unutar otopine. Iz tog je razloga potrebno bočicu prije upotrebe energično protresti. Time dolazi do inkluzije mjehurića zraka koji se u kliničkom radu iz adheziva uklanjaju energičnim ispuhivanjem zrakom iz kaviteta prije njegove polimerizacije (3).



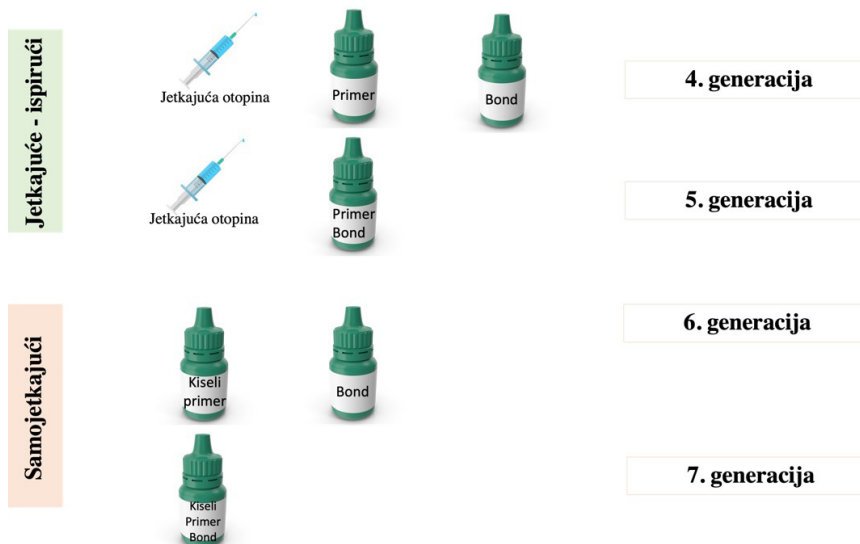Slika 3. Prikaz adhezivnih sustava 7. generacije (G-bond ima i čeličnu kuglicu, koja pojačava učinak mješanja).



Osmo generacija (univerzalnih) adheziva razvijena je kako bi se ubrzao postupak izrade direktnih i indirektnih ispuna (slika 4). Sve se komponente nalaze u jednoj bočici, uz dodatak polifunkcionalnih monomera modificiranih fosfornom kiselinom. Niži pH pogoduje potpunom uklanjanju zaostalog sloja i otapanju hidroksiapatita, a nanopunilo (veličina čestica 12 nm) povećava dubinu prodiranja monomera smole, osigurava minimalnu debljinu hibridnoga sloja i ostvaruje apsorpciju stresa. Time je ostvarena bolja mikromehanička veza i bolje rubno brtvljenje. Funkcionalni fosfatni ili karboksilatni monomeri poput 10-MDP i MDTP ovim adhezivima omogućuju ostvarivanje kemijske ionske veze s kalcijem iz hidroksiapatita i nastajanje MDP-Ca soli, koje se talože u obliku nanosloja i smanjuju nanopropuštanje. Neki od predstavnika sadržavaju fluor, koji početno ima antikariogeni učinak, te silan koji omogućuje vezivanje kompozitnih ili staklokeramičkih intrakanalnih kolčića s kompozitnim cementima (3, 16, 17).



Slika 4. Primjeri univerzalnih adheziva (G-premio Bond, GC; Scotchbond Universal Adhesive, 3M ESPE).

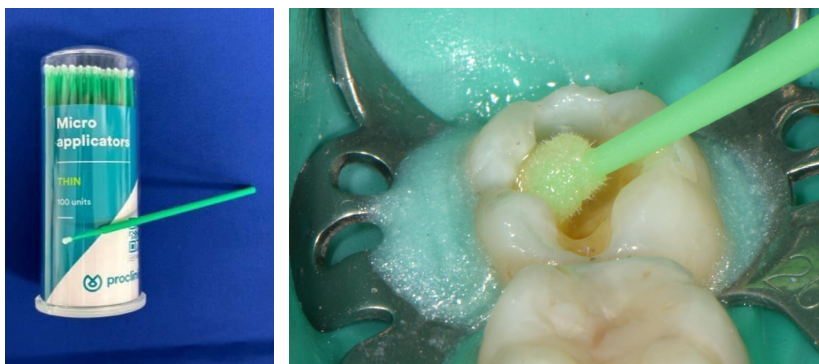


Slika 5. Grafički prikaz podjele i primjene adhezivnih sustava.

### 9.3.4. Podjela prema broju kliničkih koraka i klinička primjena

Jetkajuće-ispirujući se adhezivi klinički primjenjuju u tri (jetkanje, *primer* i *bond*) ili dva koraka (jetkanje, *primer/bond*).

Samojetkajući se adhezivni sustavi primjenjuju u dva (selektivno jetkanje te samojetkajući *primer* i *bond*) ili jednom koraku („*all-in-one*“) (17).



Slika 6. Aplikacija adheziva u kavitet četkicom.

Jetkajuće-ispirujući adhezivi u tri koraka pripadaju četvrtoj generaciji adheziva. Jetkanje cakline provodi se 37-postotnom ortofosfornom kiselinom tijekom 30 sekundi, a jetkanje dentina 15 sekundi. Nakon toga se caklina i dentin ispiru 15 – 30 sekundi i nježno se ispuše višak tekućine (slika 8). *Primer* se utrjava u površinu dentina pomoću male četkice kroz 30 sekundi. Ako se radi o *primeru* koji sadrži otapalo na bazi acetona, *primer* se nanosi u nekoliko slojeva, nakon čega se ispuhuje tijekom 30 sekundi kako bi otapalo ishlapilo. Površina dentina nakon nanosena primera treba biti sjajna. *Bond* se također nanosi malom četkicom, nakon čega se polimerizira od 10 do 20 sekundi (slika 6).

Ovom se tehnikom postiže najbolja veza adheziva s caklinom i dentinom, ali sustav s više bočica čini ovu tehniku složenom za primjenu, povećavajući mogućnost nastanka pogreške. Najčešće su pogreške prekomjerno jetkanje dentina, nedovoljno ispiranje jetkajuće otopine, nedovoljno nanošenje primera i isparavanje otapala te nedovoljna polimerizacija.

Jetkajuće-ispirućim adhezivima u dva koraka (peta generacija) provodi se postupak jetkanja kao i u prethodnoj tehnici, nakon čega se *primer* i *bond* (iz jedne bočice) nanose tijekom 30 sekundi, ispuhuju 30 sekundi te polimeriziraju 10 do 20 sekundi (sukladno uputama proizvođača).

Kao što je prethodno spomenuto, adhezivi koji sadrže primer i bond u jednoj bočici imaju slabiju snagu veze u usporedbi s *primerom* i *bondom* u odvojenim bočicama. Adhezivima koji sadrže aceton kao otapalo može se smanjiti učinkovitost radi stalnog isparavanja otapala prilikom uporabe. Potrebno ih je nanositi u nekoliko slojeva kako bi se povećala snaga veze, što može dovesti do nakupljanja debelog sloja adheziva na rubovima kaviteta i nezadovoljavajućeg estetskog učinka.

Najčešće su pogreške prekomjerno jetkanje dentina, nedovoljno ispiranje jetkajuće otopine, presušivanje ili nedovoljno sušenje površine dentina, nedovoljno isparavanje otapala i nedovoljna polimerizacija.

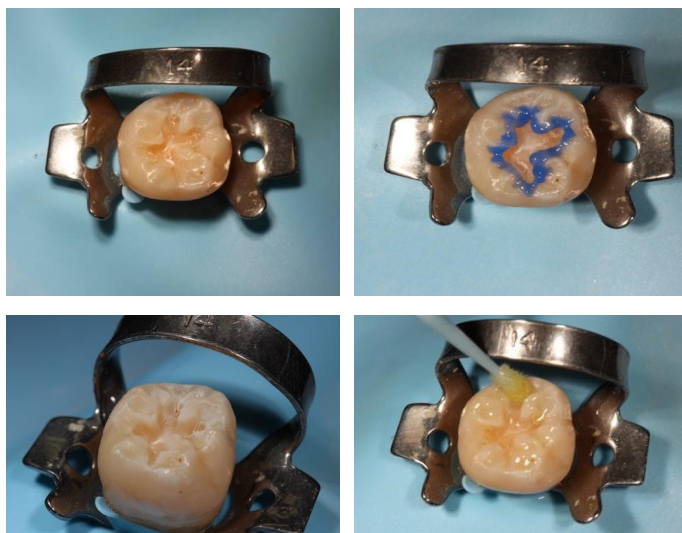Prilikom primjene samojetkajućih adheziva u dva koraka (šesta generacija adheziva) postupak jetkanja ne provodi se zasebno jer ti adhezivni sustavi sadrže kisele *primere*. Kiseli se *primer* nanosi utrljavanjem u dentin tijekom 20 sekundi, nakon čega se ispuše te nanosi *bond* (smola), a polimeriziraju se zajedno od 10 do 20 sekundi.

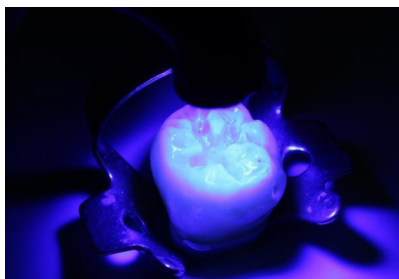Kiseli *primer* nije dostatan za dovoljno jetkanje cakline, stoga je i veza koja se ostvaruje slabija od veze između dentina i adheziva. Slabija veza između caklina i adheziva dovodi do mikropropuštanja. Postupak je jednostavan, ne zahtijeva ispiranje i nema rizika od pretjeranog isušivanja dentina ili ostavljanja prevlažnog dentina.

Samojetkajući adhezivi u jednom koraku pripadaju sedmoj i osmoj generaciji adheziva. Ova tehnika se izvodi samojetkajućim „*all-in-one*“ adhezivnim sustavima. Adhezivni se sastav nanosi na caklinu i dentin prema preporukama proizvođača, ispuše se, a prema potrebi se ponovi nanošenje. Nakon energičnog ispuhivanja, polimerizira se 10 do 20 sekundi.

Prednost tehnike jest vrlo jednostavan klinički postupak, s malom mogućnošću pogreške, ali zahtijeva nanošenje nekoliko slojeva kako bi veza bila zadovoljavajuća. Kao i u prethodnoj tehnici, veza koja se ostvaruje s caklinom, zbog nedostatka jetkanja, slabija je od potrebne (17, 18, 19).

Primjena selektivnog jetkanja i samojetkajućeg adheziva koristi se kako bi se pospješila veza između adheziva i cakline. Postupak podrazumijeva primjenu 37-postotne ortofosforne kiseline tijekom 15 sekundi na caklini, koja se zatim ispiri i suši. Nakon sušenja nanosi se samojetkajući adheziv, prema ranije opisanim postupcima (slika 7). Ako se radi o caklini mliječnih zuba ili hipomineraliziranoj caklini, kontraindicirano je provoditi postupak selektivnog jetkanja (20).

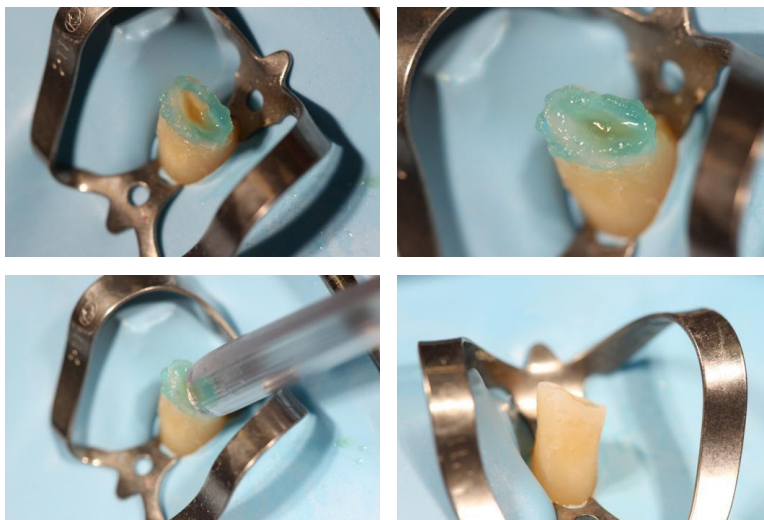




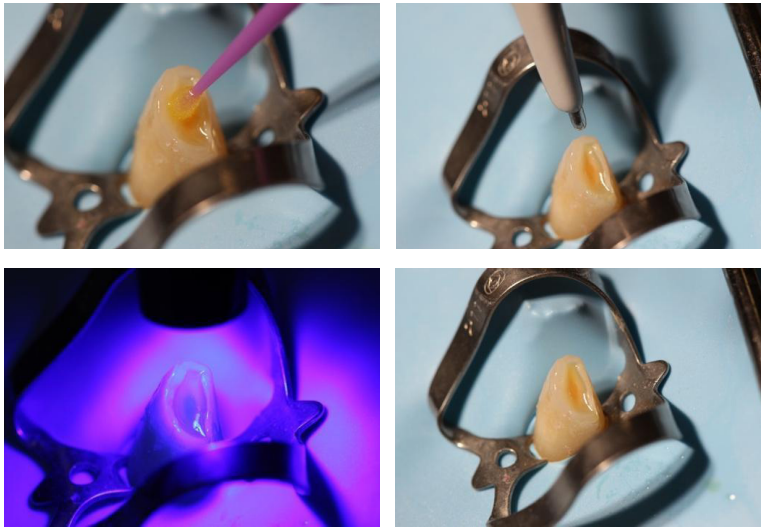
Slika 7. Prikaz selektivna jetkanja cakline i nanošenja samojetkajućega adheziva.

### 9.3.5. Univerzalni adhezivi


Univerzalni su adhezivi multimodalni adhezivi i mogu se primjenjivati kao samojetkajući adhezivi (slika 9) te samojetkajući adhezivi uz selektivno ili potpuno jetkanje. Uz samojetkajuće adhezive, preporuča se primjena tehnike selektivnog jetkanja cakline. Ako se primjenjuju kao samojetkajući adhezivi uz potpuno jetkanje cakline i dentina, nije potrebno ostaviti vlažan dentin kao u jetkajuće-ispirućoj tehnici (16, 17, 18, 19).



Slika 8. Prikaz potpuna jetkanja cakline i dentina.



Slika 9. Prikaz nanošenja i polimerizacije univerzalna adheziva te izgled površine cakline i dentina nakon polimerizacije adhezivnoga sustava.



Slika 10. Grafički prikaz adhezivnih sustava.

Razvoj i napredak u tehnologiji omogućio je jednostavniju i bržu primjenu adhezivnih sustava uz maksimalnu uštedu tvrdih zubnih tkiva i visoko estetska rješenja. Znatno se reducirala mikropropusnost restauracija, a povećala mogućnost jačanja oslabljenih zubnih struktura (19) (slika 10).

## Literatura

1. Baier RE. Principles of adhesion. *Oper Dent* 1992;(suppl 5):1–9.
2. Burke FJ, McCaughey AD. The four generations of dentin bonding. *Am J Dent*. 1995;8:88-92.
3. Hanabusa M, Mine A, Kuboki T, Momoi Y, Van Ende A, Van Meerbeek B, De Munck J. Bonding effectiveness of a new 'multi-mode' adhesive to enamel and dentine. *J Dent*. 2012 Jun;40(6):475-84.
4. Scotti N, Cavalli G, Gagliani M, Breschi L. New adhesives and bonding techniques. Why and when? *Int J Esthet Dent*. 2017;12(4):524-535.
5. Nagarkar S, Theis-Mahon N, Perdigão J. Universal dental adhesives: Current status, laboratory testing, and clinical performance. *J Biomed Mater Res BApplBiomater*. 2019 Aug;107(6):2121-2131.
6. Cardoso MV, de Almeida Neves A, Mine A, Coutinho E, Van Landuyt K, De Munck J, Van Meerbeek B. Current aspects on bonding effectiveness and stability in adhesive dentistry. *Aust Dent J* 2011;56(Suppl 1):31–44.
7. Van Meerbeek B, Yoshihara K, Yoshida Y, Mine A, De Munck J, Van Landuyt KL. State of the art of self-etch adhesives. *Dent Mater* 2011;27(1):17–28.
8. Van Meerbeek B, De Munck J, Yoshida Y, Inoue S, Vargas M, Vijay P, Van Landuyt K, Lambrechts P, Vanherle G. Buonocore memorial lecture. Adhesion to enamel and dentin: Current status and future challenges. *Oper Dent* 2003;28(3):215–235.
9. Asmussen E, Uno S. Adhesion of restorative resins to dentin: Chemical and physicochemical aspects. *Oper Dent* 1992;5:68–74.
10. Wagner A, Wendler M, Petschelt A, Belli R, Lohbauer U. Bonding performance of universal adhesives in different etching modes. *J Dent* 2014;42(7):800–807.
11. Nagaoka N, Yoshihara K, Feitosa VP, Tamada Y, Irie M, Yoshida Y, Van Meerbeek B, Hayakawa S. Chemical interaction mechanism of 10-MDP with zirconia. *Sci Rep* 2017;7:45563.
12. Sezinando A, Luque-Martinez I, Munoz MA, Reis A, Loguercio AD, Perdigão J. Influence of a hydrophobic resin coating on the immediate and 6-month dentin bonding of three universal adhesives. *Dent Mater* 2015;31(10):e236–46.
13. Perdigão J, Reis A, Loguercio AD. Dentin adhesion and MMPs: A comprehensive review. *J EsthetRestor Dent* 2013;25(4):219–41.
14. Jacobsen T, Finger WJ, Kanehira M. Air-drying time of self-etching adhesives vs bonding efficacy. *J Adhes Dent* 2006;8:387–392.
15. Pashley DH, Carvalho RM, Tay FR, Agee KA, Lee KW. Solvation of dried dentin matrix by water and other polar solvents. *Am J Dent*. 2002;15(2):97–102.
16. Reis A, Loguercio AD, Azevedo CL, de Carvalho RM, da Julio SM, Grande RH. Moisture spectrum of demineralized dentin for adhesive systems with different solvent bases. *J Adhes Dent*. 2003;5(3):183–92.)
17. Perdigão J, Frankenberger R, Rosa BT, Breschi L. New trends in dentin/ enamel adhesion. *Am J Dent* 2000;13(special issue):25D–30D.
18. Van Meerbeek B, Yoshihara K, Van Landuyt K, Yoshida Y, Peumans M. From Buonocore's Pioneering Acid-Etch Technique to Self-Adhering Restoratives. A Status

Perspective of Rapidly Advancing Dental Adhesive Technology. *J Adhes Dent.* 2020;22(1):7-34.

19. Perdigão J. Current perspectives on dental adhesion: (1) Dentin adhesion - not there yet. *Jpn Dent Sci Rev.* 2020;56(1):190-207.
20. Cadenaro M, Josic U, Maravić T, et al. Progress in Dental Adhesive Materials. *J Dent Res.* 2023;102(3):254-262.

## Poglavlje 10. Preparacije kaviteta za adhezivne ispune

*Emma Paljević*

Preparacija kaviteta uključuje sve mehaničke postupke kojima se uklanja inficirano tvrdo zubno tkivo i postiže prikladan oblik kaviteta, što omogućuje postavu mehanički i biološki prihvatljive restauracije. Preparirani kavitet mora biti otporan na žvačne sile kojima će biti izložen te održati funkciju i morfološki oblik, uz estetski izgled zuba (1).

Svrha i ciljevi restaurativnoga postupka jesu liječenje karijesom zahvaćenih zuba, zamjena starih i neodgovarajućih restauracija, preoblikovanje zubnih kruna s malformacijama i frakturama te poboljšanje estetike promjenom boje. Prilikom restaurativnog postupka nužno je ukloniti sve inficirane, oslabljene i oštećene dijelove zubnoga tkiva i ispuna zadržavajući što je moguće više zdrave zubne strukture.

Blackova se načela preparacije u slučaju adhezivnih preparacija ublažavaju, osim samog postupka ekskavacije karijesne lezije. Preparacija je ograničena isključivo veličinom i oblikom karijesne lezije te se ne provodi ekstenzija radi prevencije. Za razliku od preparacija za amalgamske ispune ove su preparacije pliće, uže i zaobljenih linijskih kutova (slika 1) (2).

Brojni su čimbenici koji utječu na izbor restaurativnog postupka. Čimbenici vezani za zub jesu vrsta zuba (mlječni ili trajni), žvačne sile kojima je zub izložen, smještaj zuba u usnoj šupljini i vrsta preparacije. Čimbenici vezani za opće stanje pacijenta jesu njegova izloženost fluoridima, dob, suhoća usta (*xerostomia*), socioekonomski status, prehrana, rizik za razvoj karijesa, opće zdravlje pacijenta i prisutnost nepodesnih navika poput stiskanja i škripanja zubima. Čimbenici vezani za restauraciju jesu vrsta restauracije i njezina fizikalna svojstva, mogućnost održavanja suhog radnog polja te tehnički uvjeti izrade ispuna.

Restaurativni terapijski postupci mogu se provoditi i u općoj anesteziji. Postupci se u općoj anesteziji provode kada konvencionalan tretman nije moguć zbog nekooperabilnosti pacijenta te opsežnosti i trajanja postupaka koji bi bio prenaporan za pacijenta. Dio pacijenata mora se sanirati u dnevnim bolnicama, umjesto u ambulantnim uvjetima, zbog kompromitiranog zdravlja i kompleksne anamneze. Terapijski se postupci provode u općoj anesteziji i u ljudi s izraženim dentalnim fobijama te u pacijenata s posebnim potrebama (3).

Pojava kompozitnih materijala označila je prekretnicu u restaurativnoj dentalnoj medicini zbog mogućnosti poštenijih preparacija, adhezivnog vezivanja i estetike.

Suvremeni adhezivni sustavi omogućuju, uz mikromehaničku, stabilnu kemijsku vezu ispuna i tvrdoga zubnog tkiva, izostavljajući potrebu za izradom otpornog i retencijskog oblika te ekstenzije radi prevencije. Pojavom adhezivnih materijala prednost se daje minimalno invazivnim tehnikama preparacije kojima se šteti preostalo zdravo zubno tkivo (4).

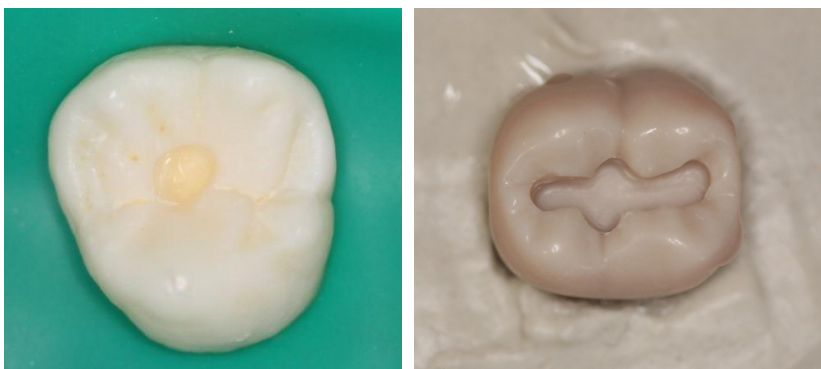


Preparacijom cakline dobiva se pristup karijesnoj leziji, uklanjaju se demineralizirani caklinski rubovi i nepoduprte prizme koristeći dijamantna svrdla montirana na turbinu uz obavezno vodeno hlađenje. Preparacijom u dentinu uklanja se karijesom inficirani dentin, od periferije prema središtu lezije, koristeći se čeličnim svrdlima montiranim na koljičnik ili ručne ekskavatore u suhom radnom polju.

Kontaminacija vlagom ugrožava fizikalna svojstva materijala, kao i njegovu vezu s tvrdim zubnim tkivima. Stoga većina restaurativnih materijala zahtijeva rad u suhom radnom polju ostvarenom postavljanjem gumena štitnika. Također treba obratiti pozornost na zaštitu mekih tkiva od mehaničkih, toplinskih i kemijskih ozljeda (5).

### 10.1. Adhezivne preparacije prvoga razreda

Kaviteti se na okluzalnoj plohi izrađuju radi uklanjanja karijesa u fisurama i jamicama ili zamjene nezadovoljavajuće postojeće restauracije. Adhezivna je preparacija isključivo ograničena veličinom karijesne lezije ili prethodne preparacije. Prije početka brušenja preporučljivo je provjeriti okluzalne kontakte artikulacijskim papirom kako rub budućega ispuna ne bi završio u području kontakta sa zubom antagonistom. Time se sprječava pucanje mogućeg tankog ruba ispuna i pojave rubne pukotine. S obzirom na smjer pružanja caklinskih prizama, u području kvržica zakošavanje caklinskoga ruba nije potrebno, već samo uklanjanje podminirane cakline. Preparacija se u caklini može napraviti okruglim/kruškolikim dijamantnim svrdlom montiranim na turbinu uz obavezno vodeno hlađenje.

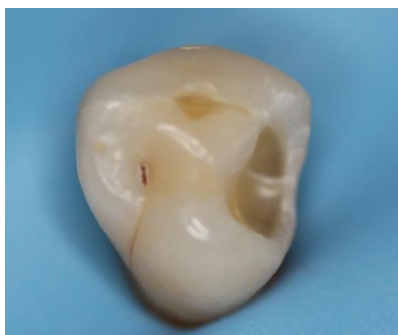

Slika 1. Usporedba oblika i veličine preparacije adhezivnoga (lijevo) i amalgamskoga (desno) kaviteta prvoga razreda.

### 10.2. Adhezivne preparacije drugoga razreda

Oštećenje zuba u aproksimalnome području distalnih zuba obično je posljedica karijesnog razaranja. Pristup karijesnoj leziji se razlikuje u prekinutom ili potpunom zubnom nizu. U prekinutom zubnom nizu pristup leziji je izravan, dok u potpunom preparacija započinje na okluzalnoj plohi uklanjanjem marginalnoga grebena. Prije početka preparacije preporučljivo je registrirati okluzalne kontakte. S obzirom na to da su caklinske prizme okomite na vanjsku aproksimalnu površinu, preporuča se njihovo zakošenje. Rubovi preparacije zakošavaju se radi poboljšanja retencije povećanjem kontaktne površi-

ne cakline i ispuna, a time i smanjenja mikropropuštanja, uz poboljšanje estetike. Zakošenje cakline se može napraviti plamičastim ili cilindričnim polirnim dijamantnim svrdlom. Potrebno je sačuvati što više zdravog tkiva u caklini (marginalni greben i caklina na gingivnom rubu) kako bi se ostvarila dobra veza između zubnog tkiva i kompozitnog materijala. U slučaju subgingivnog ruba preparacije može se napraviti negativna stepenica kao unutarnje zakošenje. Oblik i veličina preparacije određeni su načinom širenja karijesne lezije. Adhezivne su preparacije u načelu pliće, uže i sa zaobljenim linijskim kutovima kako bi se smanjio polimerizacijski stres i poboljšalo priljublivanje kompozitne smole na zidove kaviteta. Preventivno otvaranje fisurnoga sustava okluzalne površine nije potrebno. U slučaju širenja karijesne lezije okluzalno nepoduprta se caklina treba ukloniti zbog izloženosti velikim žvačnim silama. Okluzalno se caklina ne zakošava jer su prizme već presječene pod odgovarajućim kutom uslijed same preparacije pristupa karijesnoj leziji.



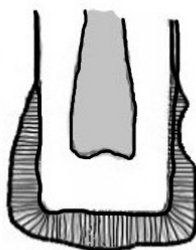
Slika 2. Izgled adhezivnoga kaviteta drugoga razreda.

### 10.3. Adhezivne preparacije trećega i četvrtoga razreda

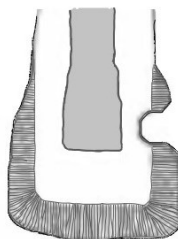
Oštećenja mogu biti uzrokovana bakterijskom etiologijom te fizikalno-kemijskim oštećenjem poput traume zuba, abrazije, atricije, erozije i abrakcije. Preparacija je, kao i u drugih adhezivnih preparacija, ograničena na uklanjanje oštećenog tkiva te određena dimenzijama karijesne lezije. Preparacija trećega razreda određena je smještajem karijesne lezije koja se nalazi gingivalno od kontaktne točke te nije potrebno, radi otpornosti incizalne cakline, ukloniti incizalni dio aproksimalne stijenke (slika 3). Karijesna se lezija može proširiti i u područje korijena zahvaćajući dentin i cement. S obzirom na to da kompozitni materijali ostvaruju jaču vezu s caklinom nego s dentinom ili cementom, rub preparacije trebao bi ostati u caklini kada je god to moguće. Zato nije potrebno zakošavati gingivni rub preparacije, dok se incizalni i aproksimalni rubovi mogu zakositi, čime se povećava površina vezanja u caklini. U svrhu ostvarivanja što bolje estetike ispuna zakošenje se na labijalnoj plohi može povećati na 2 do 3 mm valovito kako bi se omogućio postupan prijelaz kompozitnoga materijala na zub. Režući caklinske prizme pod kutom od 45°, ostvaruje se najveća površina za svezivanje. U fizičkih i kemijskih oštećenja potrebno je zaobliti rubove i ukloniti pelikulu bez dodatna uklanjanja tvrdog zubnog tkiva. Karijesne se lezije u caklini prepariraju okruglim/kruškolikim karbidnim ili dijamantnim svrdlom montiranim na turbinu. Oblik preparacije podsjeća na tanjurić (*engl. saucer shape*) (6). Karijesne lezije koje zahvaćaju caklinu i dentin imaju sličan oblik preparacije: aksijalna je stijenka preparacije smještena u dentinu, a rubovi su zakošeni (slika 4). U

karijesnih lezija korijena, koje zahvaćaju i dentin i cement zuba, zakošavaju se samo caklinski rubovi (slika 5).

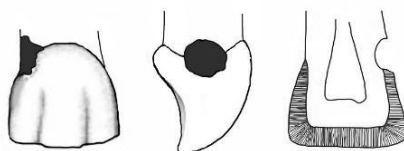
U četvrtome razredu dolazi do gubitka incizalnih bridova uslijed velikog karijesnog razaranja ili traume. Rekonstrukcija je zahtjevna zbog visokih estetskih zahtjeva, a rubove cakline potrebno je zakositi. Zakošenje se radi kako bi se uklonili oštri rubovi na kojima se svjetlosne zrake lome pod oštrim kutom i uzrokuju vidljiv prijelaz između ispuna i zuba.



Slika 3. Preparacija trećega razreda u caklini.



Slika 4. Preparacija trećega razreda u caklini i dentinu.

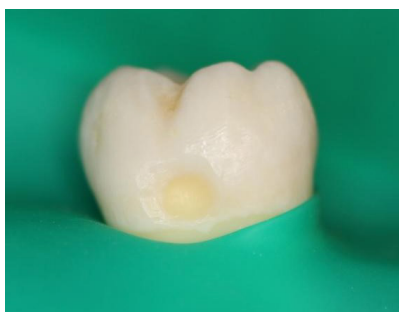

Slika 5. Preparacija trećega razreda u dentinu i cementu.

Preparaciju bi se trebalo smjestiti s oralne strane zuba kada god je to moguće kako bi se očuvala estetika labijalnoga, vidljivog dijela zuba. Pristup bi se s vestibularne strane trebao rabiti samo ako je karijes već zahvatio vestibularnu plohu zuba ili su susjedni zubi u preklopu, pa je leziji moguće pristupiti samo s vestibularne strane.

#### 10.4. Adhezivne preparacije petoga razreda

Oštećenja zubnoga tkiva na vratu zuba mogu biti posljedica i karijesa i fizikalno-kemij-skih čimbenika. Preporučljivo je, ako je moguće, izvesti preparaciju na način da su svi rubovi preparacije smješteni u caklini. Ako je oštećenje smješteno iznad ruba gingive ( $\geq 2$  mm), radi se zakošenje gingivne stijenke kaviteta. U slučaju subgingivnoga prošire-nja oštećenja pojavljuju se poteškoće u ostvarivanju suhog radnog polja te se preporu-ča, uz primjenu gumena štitnika, i primjena retrakcijskog konca te SIC-materijala (6).



Slika 6. Adhezivna preparacija petoga razreda.

#### 10.5. Postava kompozitnoga materijala

Kompozitni se materijal postavlja u kosim slojevima debljine do 2 mm. Broj slojeva ovisi o veličini preparirana kaviteta, a morfologija bi preostale zubne strukture trebala usmje-ravati postavu i oblikovanje kompozitnoga materijala. Postava u slojevima omogućava kontrolu nad postavom i polimerizacijom pojedinoga sloja kompozita uslijed konverzije monomera u polimere. Time se osigurava dovoljna dubina prodiranja polimerizacijskoga svjetla te se smanjuju negativni učinci polimerizacijskoga skupljanja. Polimerizacijsko skupljanje nastaje zbog volumetrijskoga skupljanja organske matrice u sastavu kompo-zitnih materijala. Nastali polimerizacijski stres dovodi do odvajanja od stijenki kaviteta i posljedično do nastanka rubne pukotine. Pojavu stresa uvjetuju: geometrija (C-faktor) i volumen preparirana kaviteta, način postave materijala za ispune, svojstva materijala i način polimerizacije (1, 7).

Konfiguracijski faktor (C-faktor) jest pojam koji označava omjer vezanih i nevezanih površina u prepariranu kavitetu ( $C = \text{br. vezanih} / \text{br. slobodnih površina ispuna}$ ). Najveći će C-faktor imati preparacija prvoga razreda s obzirom na to da ima 5 zubnih stijenki povezanih s materijalom za ispune (pulpna, bukalna, lingvalna, mezijalna i distalna) u odnosu na jednu slobodnu (okluzalnu stijenku). Povećanjem vrijednosti C-faktora pove-ćava se i polimerizacijski stres.

Kako bi se smanjili negativni učinci polimerizacijskoga stresa, kompozitni se materijal postavlja u kosim slojevima do 2 mm nadograđujući kvržicu po kvržicu te se svaki sloj polimerizira posebno prema uputama proizvođača držeći izvor svjetla blizu materijala. Tanak se sloj niskoviskoznoga kompozitnog materijala može postaviti kao prvi sloj na sve stijenke kako bi se smanjio nastanak stresa zbog polimerizacijskoga skupljanja. Niskoviskozni kompozitni materijali imaju manje punila i više organskih komponenti

te povoljniji modul elastičnosti, a time i mogućnost amortizacije stresa. Međutim sloj niskoviskozna kompozitnoga materijala treba biti tanak, u debljini 0.5 – 1 mm s obzirom na više vrijednosti skupljanja zbog većeg udjela organskih komponenti u usporedbi s modelirajućim kompozitnim materijalima (1, 7).

Alternativa postavljanja kompozitnog materijala u kosim slojevima jest postava posebno razvijenih „bulk fill“ materijala. Postavljaju se u debljini od 4 do 5 mm, a povećana translucencija omogućuje polimerizaciju materijala cijelom njegovom debljinom. Polimerizaciju „bulk fill“ kompozita omogućuje fotoinicijator Ivocerin, koji karakterizira veća apsorpcija svjetlosti u usporedbi s drugim fotoinicijatorima. Upravo zbog poboljšanih svojstava apsorpcije i korištenja fotonima, Ivocerin se još naziva i „polimerizacijskim boosterom“ (8). Odlikuju se jednostavnom kliničkom primjenom, a prema konzistenciji dijele se na viskoviskozne i niskoviskozne.

Viskoviskozni „bulk fill“ kompozitni materijali sadrže veći udio punila i primjenjuju se u područjima okluzalnoga opterećenja. Niskoviskozni „bulk fill“ kompozitni materijali zahtijevaju prekrivanje slojem viskoviskoznoga materijala, koji će osigurati dovoljnu tvrdoću i otpornost na sile žvakanja. Najčešće se rabe kao jezgra prije prekrivanja zuba kronicama, nakon endodontske terapije ili opsežnih gubitaka zubnih tkiva stražnjih zuba potporne zone (1, 9).

## Literatura

1. Tarle Z i suradnici. Restaurativna dentalna medicina. Prvo izdanje. Zagreb: Medicinska naklada, 2019.
2. Ben-Amar A, Metzger Z, Gontar G. Cavity design for class II composite restorations. *J Prosthet Dent.* 1987 Jul;58(1):5-8.
3. Linas N, Faulks D, Hennequin M, Cousson PY. Conservative and endodontic treatment performed under general anesthesia: A discussion of protocols and outcomes. *Spec Care Dentist.* 2019 Sep;39(5):453-463.
4. Hilton, T.J., Ferracane, J.L., Broome, J.C. *Summitt's Fundamentals of Operative Dentistry: A contemporary approach.* 4th ed. Quintessence Publishing Co, 2013.
5. Banerjee, A., Watson T.F. *Pickard's Guide to Minimally Invasive Operative Dentistry,* 10th ed. Oxford University Press, 2015.
6. Garg, N., Garg, A. *Textbook of Operative Dentistry.* 3rd ed. The Health Sciences Publisher, 2015.
7. André V. Ritter., Lee W. Boushell., Ricardo Walter. *Sturdevant's Art and Science of Operative Dentistry.* 7th ed. Elsevier, 2019.
8. Rueggeberg FA, Giannini M, Arrais CAG, Price RBT. Light curing in dentistry and clinical implications: a literature review. *Braz Oral Res.* 2017;31(Suppl 1):e61.
9. Van Ende A, De Munck J, Lise DP, Van Meerbeek B. Bulk-Fill Composites: A Review of the Current Literature. *J Adhes Dent.* 2017;19(2):95-109. doi: 10.3290/j.jad.a38141.

## Poglavlje 11. Staklenoionomerni cementi

*Ivana Brekalo Pršo, Romana Peršić Bukmir*

Staklenoionomerne cemente (SIC) u dentalnu su medicinu prvi put uveli Wilson i Kent 1972. godine u Engleskoj, a McLean ih je 1973. godine preporučio za klinički rad (1). Osmišljen je kao hibrid tadašnjega silikatnoga i cink-polikarboksilatnoga cementa, pri čemu je fosforna kiselina iz silikatnoga cementa zamijenjena poliakrilnom kiselinom iz cink-polikarboksilatnoga cementa te se tako dobio nov biokompatibilan i adhezivan cement koji je naišao na široku primjenu u dentalnoj medicini.

### 11.1. Sastav staklenoionomernoga cementa

Staklenoionomerni cement nastaje miješanjem praška (čestice kalcijskoaluminijuskofluorosilikatnoga stakla) i tekućine (najčešće se radi o vodenoj otopini kopolimera poliakrine kiseline). Udio pojedinih komponenti može se razlikovati u različitim proizvodima.

Prašak obično sadrži: kalcijev fluorid ( $\text{CaF}$ ), silicijev dioksid ( $\text{SiO}_2$ ), aluminijev oksid ( $\text{Al}_2\text{O}_3$ ), aluminijev fosfat ( $\text{AlPO}_4$ ), aluminijev fluorid ( $\text{AlF}_3$ ) te natrijev fluorid ( $\text{NaF}$ ). Neki proizvođači zamjenjuju  $\text{CaF}$  i  $\text{CaO}$  sa  $\text{SrO}$  ili  $\text{SrF}_2$ . Stroncij pri tome nema utjecaj na svojstva cementa, već samo povećava radioopacitetnost materijala (2). Prašak se u konačnici dobiva toplinskim stapanjem čestica na visokoj temperaturi ( $1100 - 1300^\circ\text{C}$ ), nakon čega se one melju na veličinu od  $\leq 20\ \mu\text{m}$  do  $\geq 45\ \mu\text{m}$  ovisno o budućoj namjeni SIC-a.

Tekućina sadrži 35-postotnu do 65-postotnu vodenu otopinu kopolimera poliakrilne kiseline. Kopolimere čine akrilna, maleinska i itakonska kiselina.

Kako bi se poboljšala svojstva materijala, u sastavu mogu biti i druge kiseline, kao što su octena, limunska, tartarna i salicilna (npr. tartarna kiselina skraćuje vrijeme stvrdnjavanja) (3).

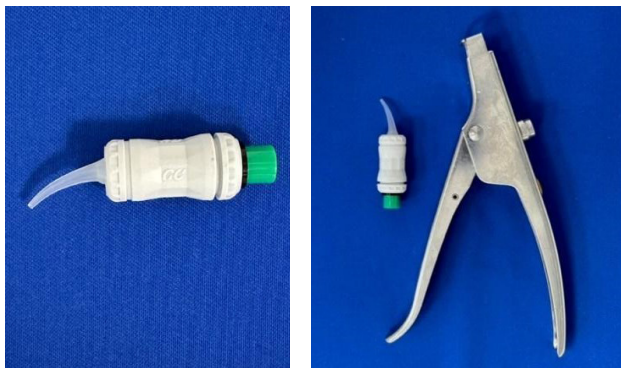Poliakrilna kiselina te ostale kiseline koje se koriste za dobivanje SIC-a mogu biti pripremljene na tri načina:

- a) vodena otopina – miješa se s prašakom SIC-a
- b) prašak – poliakrilna i itakonska kiselina se u dehidriranom obliku dodaju prašku SIC-a, a tekućina s kojom se prašak miješa sadrži tartarnu kiselinu i vodu
- c) poliakrilna je kiselina djelomično u dehidriranom obliku u sastavu praška SIC-a, a djelomično je sadrži tekućina s kojom se prašak miješa.

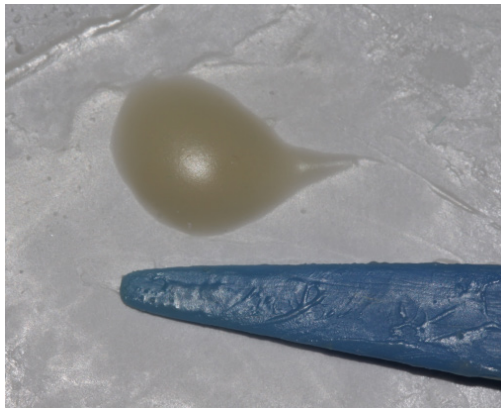
Svaki proizvod ima tvornički određen sastav i raspodjelu komponenata koji su u potpunosti poznati samo proizvođaču.

## 11.2. Stvrđnjavanje i kemizam SIC-a

Komponente SIC-a mogu se miješati ručno u slučaju da su dvokomponentne (prašak, tekućina) ili strojno ako su u kapsuliranom obliku (slika 1). Prilikom ručnog miješanja važno je voditi računa o točnom omjeru praška i tekućine (označen na pakiranju) te vremenu i načinu miješanja. *Radno vrijeme* traje od trenutka kada je cement zamiješan do trenutka kada nestane površinski sjaj. Gubitak površinskog sjaja označava da je došlo do potpunog zasićenja kiseline praškom te nema slobodne poliakrilne kiseline koja bi se kemijski vezala s tvrdim zubnim tkivom. Takav se cement ne smije dalje unositi u kavitet (slika 2).



Slika 1. Kapsulirani oblik SIC-a i aplikator za postavu SIC-a.



Slika 2. Izgled zamiješanoga SIC-cementa bez površinskoga sjaja. Nepogodan za daljnju uporabu.

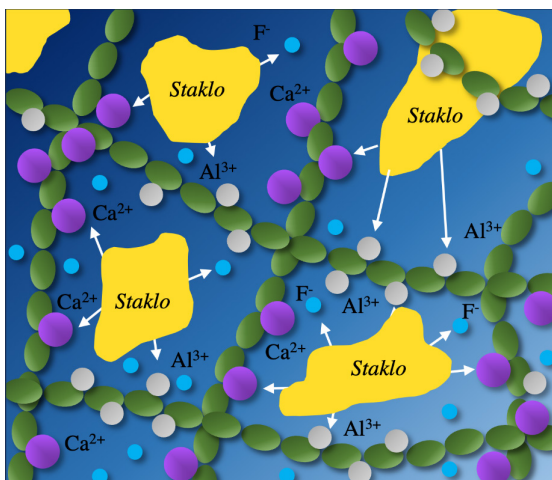
Vrijeme stvrđnjavanja traje od početka miješanja cementa te obuhvaća postavljanje materijala u kavitet i stvrđnjavanje unutar kaviteta.

Kapsulirani oblik materijala ima prednost u odnosu na dvokomponentni jer je omjer praška i tekućine precizno određen i nema pogrešaka koje mogu nastati prilikom ručnog miješanja (nedovoljna zasićenost ili prezasićenost čestica, nejednaka viskoznost) te se olakšava unošenje cementa u kavitet. Unutar kapsule postoji membrana koja odjeljuje

komponente. Membrana puca neposredno prije miješanja koje se odvija u trituratoru po uputstvima proizvođača. Svježe se zamiješan materijal u obliku paste istiskuje iz kapsule i aplikatorom unosi u kavitet (4).

SIC se stvrdnjava acido-baznom reakcijom, koja započinje miješanjem, tj. dodiranjem površine čestica praška i hidratiziranih protona poliakrilne kiseline. Reakcija se odvija u tri faze (slika 3):

- 1) faza oslobađanja iona (*engl. Ion-leaching phase*) – vodikovi ioni iz poliakrilne kiseline djeluju na površinu staklenih čestica i dolazi do otpuštanja iona, u najvećoj mjeri  $\text{Ca}^{2+}$  i  $\text{Al}^{3+}$  iona. Oni se nakratko povezuju s fluorom stvarajući nestabilne spojeve kalcijeva i aluminijska fluorida. Nakon razlaganja tih spojeva dolazi do početnog spajanja s lancima poliakrilne kiseline, čime tvore stabilniji spoj.
- 2) hidrogel-faza (*engl. hidrogel phase*) – kalcijevi ioni reagiraju s poliakrilnom kiselinom tvoreći lance kalcij-poliakrilata, koji vrlo brzo razvijaju početnu matricu stakloionomera, što dovodi do gelacije. Ujedno se oslobađaju i fluoridni ioni. Cement gubi površinski sjaj i postaje krući, pri čemu dolazi do gubitka površinskoga sjaja te završava vrijeme rada.
- 3) faza stvaranja soli (*engl. polysalt gel phase*) – aluminijske ione, koji se sporije otpuštaju, preuzimaju lanci poliakrilne kiseline i stvaraju aluminijsko-poliakrilne lance, koji su stabilniji, manje topivi i čvršći. U toj se fazi događa završno stvrdnjavanje cementa. Zajedno s kalcij-poliakrilnim lancima čine ukupnu masu stvrdnutog materijala (5). U konačnici nastaje kompleks izvornih staklenih čestica oviđenih silicijevim hidrogelom ugrađenim u matriks kalcijsko-aluminijskih poliakrilnih lanaca (slika 3).



Slika 3. Shema acido-bazne reakcije.

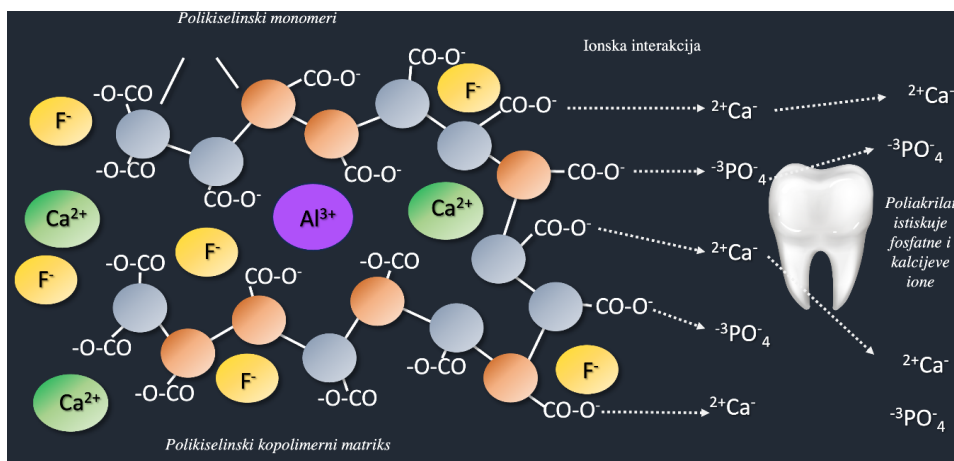
### 11.2.1. Adhezija SIC-a za tvrda zubna tkiva

Između SIC-a i tvrdih zubnih tkiva stvara se prava kemijska veza. Ta je vrsta adhezije moguća zbog prisutnosti poliakrilne kiseline ili akrilnoga/maleičnoga kopolimera kiseline, koji dovode do izmjene iona između cementa i zubnog tkiva ispod njega.



Adhezija započinje na vlažnoj, prepariranoj površini zuba stvaranjem vodikovih veza između slobodnih karboksilnih skupina kiseline i čvrsto vezane vode na površini zuba (6). Te se vodikove veze postupno zamjenjuju pravim ionskim vezama između kationa (kalcijevi ioni) iz mineralnoga dijela zuba i karboksilne grupe iz cementa. Tako se stvara sloj izmjene iona (engl. *Ion-exchagne layer*) između cementa i površine zuba, u kojem dolazi do difuzije iona (slika 4). Taj sloj, vidljiv pod elektronskim mikroskopom, opisali su Ngo i Mount 2006. godine (7).

U istraživanjima se dokazalo da je SIC sposoban otpuštati ione nekoliko tjedana nakon početnog stvrdnjavanja, a fluoridne ione i do nekoliko godina nakon kliničke primjene (8).



Slika 4. Ionska izmjena između SIC-a i površine dentina.

### 11.2.2. Priprema tvrdih zubnih tkiva za adheziju SIC-a

Kondicioniranje tvrdih zubnih tkiva jest postupak koji se provodi prije postavljanja SIC-a u pripremljeni kavitet radi uklanjanja zaostatnoga sloja te ostalih nečistoća, kao sline, pelikule, plaka, krvi i sl. iz kaviteta. Tim se postupkom stvaraju preduvjeti za izmjenu iona između SIC-a i površine tvrdih zubnih tkiva. Postupak se sastoji u nanošenju 10 – 25% poliakrilne kiseline u pripremljeni kavitet u trajanju 10-15 sekundi. Trajanje postupka kondicioniranja ovisi o koncentraciji same poliakrilne kiseline. Kondicioniranje traje kraće ako se primjenjuje veća koncentracija. Svrha kondicioniranja jest otapanje zaostatnog sloja, ali pritom ne smije doći do demineralizacije površine tvrdog zubnoga tkiva ni otvaranja dentinskih kanalića. Nepravilan postupak može rezultirati slabijom jačinom ionske veze i pojavom povećane osjetljivosti dentina (9).

### 11.2.3. Uloga vode u SIC-u

S obzirom na to da se u sastavu stvrdnutog cementa nalazi od 11% do 24% vode, SIC se može smatrati materijalom temeljenim na vodi. Voda se u SIC-u može podijeliti na „slabo vezanu“ vodu, koja se lako gubi dehidracijom, i „čvrsto vezanu“ vodu, koja se ne može odstraniti i ostaje važan dio procesa stvrdnjavanja te nedjeljiv dio već stvrdnutog

i zrelog cementa. Konvencionalni su staklenoionomerni cementi izuzetno osjetljivi na gubitak i primitak vode u početnim fazama stvrdnjavanja, što znatno narušava kvalitetu cementa. Naime, ako dođe u početku stvrdnjavanja do gubitka vode iz cementa, reakcija stvrdnjavanja će se usporiti, a u kasnijim će se fazama spriječiti stvaranje silicijskog hidrogela oko čestica, što oslabljuje snagu cementa i smanjuje estetiku. Primitak vode u prva 24 sata nakon stvrdnjavanja remeti stvaranje kalcijevih i aluminijevih poliakrilnih lanaca, što rezultira erozijom površine i smanjenjem čvrstoće cementa (3).

S ciljem sprječavanja kontaminacije cementa vodom ili njegova isušivanja, površina svježe zamješanog konvencionalnoga SIC-a mora se zaštititi niskoviskoznom „bonding“ smolom ili impregnacijskim lakom (9). Upravo taj problem, koji uvelike utječe na svojstva SIC-a, doveo je do uvođenja smolom modificiranih SIC-a u kliničku praksu.

#### 11.2.4. Bioaktivnost SIC-a

SIC je, za razliku od kompozitnih materijala, restaurativni materijal koji je bioaktivan jer ima sposobnost otpuštanja različitih iona (fluoride, natrij, fosfate i silikate) u okolni vodeni medij. Važnu ulogu imaju fluoridni ioni, kojih u sastavu SIC-a ima oko 20% i slobodno se kreću u vodenom matriksu. Otpuštaju se iz čestica praška u trenutku početka miješanja cementa, a svoj maksimum dosežu 24 sata nakon miješanja. Nakon toga razina se otpuštenih fluorida smanjuje tijekom tjedana te se stabilizira na stalnu razinu nakon 3-4 mjeseca. Osnovna im je uloga antibakterijsko i kariostatsko djelovanje, koje ispoljavaju na dva načina – ionskom izmjenom s tvrdim zubnim tkivima, čime smanjuju i zaustavljaju proces demineralizacije i pospješuju proces remineralizacije, i otpuštanjem u usnu šupljinu gdje se ugrađuju u pelikulu i plak te povećavaju razinu fluoridnih iona u slini (10). SIC ima sposobnost obnavljanja i popunjavanja zaliha fluorida iz preparata za topikalnu fluoridaciju (11).

I ostali ioni koji se otpuštaju iz SIC-a imaju svoju biološku ulogu. Silikati se mogu ugrađivati u kristalnu rešetku hidroksiapatita, isto kao i ioni kalcija, koji se po potrebi oslobađaju u vanjsku okolinu usne šupljine kada dođe do pada pH-vrijednosti i time pridonose remineralizaciji zuba (5). Oni cementi koji u sastavu imaju stroncij umjesto kalcija (zbog RTG-vidljivosti) mogu po potrebi također otpuštati ione stroncija, koji se zbog slične polarnosti i veličine atoma ugrađuju u kristalnu rešetku umjesto kalcija.

SIC može dinamiku bioaktivnosti mijenjati uzimanjem iona iz svoje okoline. Primjerice uzimanjem kalcijevih i fosfatnih iona iz sline može ojačati svoju površinsku strukturu.

#### 11.3. Klinička primjena

SIC ima široku kliničku primjenu i indikacijsko područje u brojnim specijalističkim granama dentalne medicine zbog svoje bioaktivnosti i kemijskoga svezivanja za tvrda zubna tkiva, ali i zbog niza dobrih svojstava kao što su: biokompatibilnost, malo volumetrijsko skupljanje, dobar modul elastičnosti, dobra estetika, niska toksičnost te otpuštanje iona važnih u remineralizaciji i zaustavljanju karijesa (3). U restaurativnoj se dentalnoj medicini koriste kao podloge ispod amalgamskih i kompozitnih ispuna; materijali za trajne ispune u mlječnoj i trajnoj denticiji; stabilizacijski ispuni u terapiji dubokih karijesnih lezija; materijali u atraumatskoj restaurativnoj tehnici (ART) te kao sredstva u prevenciji ka-

rijesa u postupku pečačenja jamica i fisura zuba. U endodonciji se rabe kao materijali za zatvaranje perforacija stijenke korijenskoga kanala ili dna pulpne komore i u pojedinim slučajevima kao cementi za punjenje korijenskih kanala. U protetici se primjenjuju za cementiranje krunica, mostova, inlay-a, onlay-a i overlay-a, dok su u ortodonciji namijenjeni za pričvršćivanje ortodontskih bravica i prstenova (12). S obzirom na ovako široko područje primjene, zbog lakša razumijevanja, staklenoionomerne su cemente njihovi osnivači Wilson i McLean svrstali u tri grupe:

- tip I – cementi za cementiranje protetskih radova i „*bonding*“ cementi
- tip II – restaurativni cementi (tip II a – estetski cementi; tip II b – pojačani cementi)
- tip III – cementi za podloge.

### 11.3.1. Oblici SIC-a za primjenu u restaurativnoj dentalnoj medicini

U svrhu kliničke primjene iz područja restaurativne dentalne medicine koriste se cementi tipa II i tipa III prema Wilsonu i McLeanu.

Novija podjela po Hickelu (13) razvrstava SIC prema sastavu na:

#### a) *konvencionalni*

Ti cementi, komercijalno dostupni od 1975. godine, u sastavu imaju visoko fluoridirane staklene čestice i kopolimer akrilne i itakonske kiseline. Stvrđavaju acido-baznom reakcijom, pri čemu voda ima znatnu ulogu. Najveći nedostatak jest upravo podložnost gubitku i primitku vode prilikom stvrđavanja, što može znatno utjecati na kvalitetu vodikove veze karboksilne skupine kiseline i površine staklenih čestica. Posljedično to utječe na čvrstoću i vlačnu snagu cementa (3, 13).

#### b) *visokoviskozni*

U odnosu na konvencionalne ta vrsta cementa ima veću zasićenost tekućine praškom, što povećava njegovu kompaktnost.

Prema planu Svjetske zdravstvene organizacije preporučuju se kao materijali za terapiju karijesa u tzv. ART-programu (*engl. atraumatic restorative treatment*) sanacije karijesa (predstavnik: Fuji IX GP- “GC”, Japan).

#### c) *pojačani*

U sastav tih cemenata dodane su čestice metala (zlata, paladija, platine, srebra) s ciljem poboljšanja fizičko-mehaničkih svojstava materijala. Prema načinu dodavanja čestica u cement, mogu biti:

- metalom pojačani – čestice metala dodaju se česticama praška
- cerment-cementi – čestice metala toplinskom se obradom spajaju s česticama praška (predstavnik: Ketac Silver 3M ESPE, Miracle Mix “GC”, Japan).

#### d) *smolom modificirani*

Osnovnom je sastavu cementa dodana hidrofилna organska matrica HEMA radi zaštite materijala od primanja i otpuštanja vode te poboljšanja estetskih svojstava materijala

(predstavnik: Fuji II LC "GC", Japan, Vitremer Tri-Cure, 3M ESPE, USA).

S obzirom na to da se ta vrsta SIC-a danas najviše primjenjuje u kliničkoj praksi, opisać će se detaljnije.

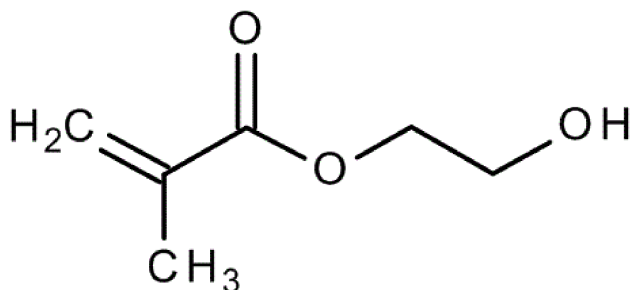
#### e) staklohibridni

Hibridni materijali temeljeni na SIC-tehnologiji modificirani su staklenim česticama različitih veličina. To, prema podacima proizvođača, znatno utječe na fizičko-mehanička svojstva materijala (14). Smatra se da se uvođenjem nano-zaštitnog premaza (mikrolaminirana tehnika), koji se ugrađuje u materijal, dodatno poboljšavaju njegova svojstva (15). Staklohibridni (EQUIA FORTE Fil®, "GC", Japan) klinički primjenjuje se za trajne restauracije mikrolaminiranom tehnikom.

### 11.4. Smolom modificirani staklenoionomerni cementi

Smolom su modificirani staklenoionomerni cementi u dentalnu praksu uvedeni 1991. godine (16). Ti cementi imaju osnovan sastav jednak kao konvencionalni SIC, ali im je dodana hidrofilna smola HEMA (hidroksietil-metakrilat) i foto inicijator kamforkinon (slika 5). Svrha dodavanja monomera bila je prevladati osnovan nedostatak toga materijala, a to je nemogućnost održavanja stabilnosti udjela vode u materijalu (primitak i gubitak vode tijekom prvih nekoliko sati stvrdnjavanja), koja je bila uočena u prvim, konvencionalnim modelima staklenoionomera, koji stvrdnjavaju isključivo acido-baznom reakcijom (17). Ujedno se dodavanjem smole i stvaranjem zaštitnog smolastog sloja na površini materijala dobila bolja estetika i veća otpornost na pojavu površinskih deformacija i pukotina (18). Udio smole se razlikuje ovisno o proizvođaču, a većim se udjelom smole povećava snaga materijala i olakšava rukovanje.

Još jedna prednost tih cemenata u odnosu na konvencionalne jest dvojaka adhezija – uz već opisanu kemijsku svezu s tvrdim zubnim tkivom, ostvaruje se i ona mikromehanička. Mikromehaničko se vezanje postiže slabom hibridizacijom mikroporozne, hidroksiapatitom prekrivene kolagene mreže dentina. Može se reći da je takva veza slabo samojetkajući princip adhezije koja pospješuje retenciju ovih materijala i smanjuje rubno propuštanje (5).



Slika 5. 2-hidroksietil metakrilat (HEMA).

#### 11.4.1. Način stvrdnjavanja smolom modificirana SIC-a

Zbog dodavanja smolastog monomera, taj cement se stvrdnjava kombiniranom reakcijom:

- a) *acido-baznom reakcijom (ranije opisana)*
- b) *fotokemijskom polimerizacijom*
  - aktivacija svjetlom pobuđuje fotoinicijator kamforkinon, koji započinje polimerizaciju smole
- c) *samoinicirajućom polimerizacijom slobodnih radikala (redoks reakcija)*
  - zbog prisustva redoks-katalizatora (natrijeva persulfata i askorbinske kiseline) odvija se polimerizacija u dubljim dijelovima materijala (u odsutnosti svjetla), čime se tijekom dužeg vremena (oko mjesec dana) u potpunosti polimeriziraju monomeri (19).

Navedeni se kemizmi reakcije stvrdnjavanja smolom modificirana SIC-a odvijaju sinkronizirano od samog početka miješanja materijala pa do mjesec dana nakon kliničke primjene, što rezultira boljim svojstvima materijala. Već tijekom miješanja započinje klasična acido-bazna reakcija, koja traje i nakon osvjetljavanja materijala. Materijal se osvjetljava izvorom svjetla valne duljine 380-515 nm, čime dolazi do brze polimerizacije monomera. To rezultira stvrdnjavanjem materijala na površini i sprječava se inicijalan gubitak i primitak vode. Ostatak nepolimeriziranih monomera polimerizira u tami uz pomoć prisutnih redoks-katalizatora, što je jako važno za biokompatibilnost cementa. Naime nepolimerizirana HEMA može difundirati kroz dentinske kanaliće i djelovati citotoksično na stanice pulpe (20).

Tim načinom stvrdnjavanja materijal zadržava svoje dobre karakteristike – biokompatibilnost, čvrstoću, smanjenu topivost i visoki stupnj oslobađanja iona fluora.

Negativna strana smolom modificiranog SIC-a jest mogućnost pojave polimerizacijske kontrakcije te činjenica da je HEMA hidrofilna smola, pa nakon početnog stvrdnjavanja može doći do apsorpcije vode tijekom dužega vremena. Posljedica je degradacija materijala i nestabilnost boje u slučajevima kada se primjenjuje kao materijal za trajni ispun (19).

#### 11.5. Kliničko postavljanje staklenoionomernih cementa

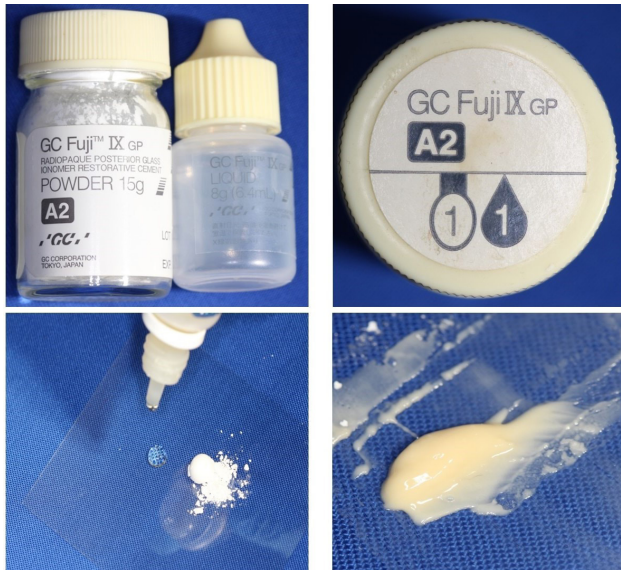Bez obzira na to koristi li se SIC kao podloga ispod trajnoga ispuna ili kao trajni ispun na mjestima koja nisu izložena neposrednom žvačnom tlaku, kavitet treba pripremiti na način da se materijal neposredno poveže sa zubnom strukturom i da pritom ne izgubi dobra svojstva. Osnovna prednost SIC-a u kliničkome radu jest njegova sposobnost ostvarivanja stabilne adhezije na tvrda zubna tkiva. Kako bi se omogućila dobra sveza materijala sa zubom, površinu zuba treba očistiti i ukloniti zaostatni sloj. To se provodi tehnikom kondicioniranja dentina od 10-postotnom do 25-postotnom poliakrilnom kiselinom tijekom 10-15 sekundi, nakon čega se kavitet ispiru vodom u trajanju od 10 do 20 sekundi (3).

Kao što je ranije navedeno, treba se točno pridržavati uputa o doziranju praška i tekući-

ne. Ako se materijal miješa ručno – prašak u žlici treba poravnati na vrhu bočice (postoji graničnik za poravnavanje) prije nego se istrese na plastičnu ili papirnatu podlogu za miješanje (slika 6). Za točno doziranje tekućine bočicu treba okrenuti okomito i dozirati kap, bez mjehurića zraka. Tekućina se dozira neposredno prije miješanja jer u protivnom može primiti vodu iz zraka ili izgubiti hlapljenjem, ovisno o atmosferskim prilikama. Plastičnom se špatulom dodaje polovica količine praška i miješa se brzo, bez opsežna širenja mješavine po podlozi, a nakon 10-ak sekundi dodaje se preostali prašak. Ukupno vrijeme miješanja ne smije trajati duže od 30 sekundi. Materijal se u kavitet postavlja u hidrogel-fazi, koju obilježava glatka i sjajna površina (slika 7).



Slika 6. Doziranje praška i tekućine pri ručnom miješanju SIC-a.



Slika 7. Miješanje SIC-a te sjajan izgled pravilno zamiješana cementa.

Restaurativni se estetski cementi tipa II a (prema Wilsonu i McLeanu) trebaju odmah nakon stvrdnjavanja zaštititi od primanja vode. To se postiže pečaćenjem niskoviskoznom svjetloaktivirajućom smolom (postoji komercijalan pripravak; eng. *Coat* ili *Varnish*). Ta zaštita mora ostati najmanje 24 sata nakon postavljanja (3).

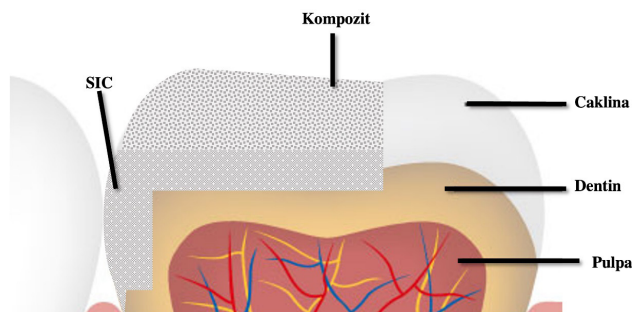
SMSIC je odmah otporan na primanje vode i može se neposredno nakon stvrdnjavanja polirati. Međutim preporuča se premazivanje akrilatnim sredstvom za pečaćenje jer se time poravnavaju poroznosti na površini i neravnine nastale poliranjem. Uporaba materijala u kapsuli puno je pouzdanija jer je u kapsuli omjer praška i tekućine standardiziran, kao i vrijeme miješanja i stvrdnjavanja (preporuke proizvođača).

### 11.5.1. Primjena staklenoionomernoga cementa u „sandwich tehnici“

Termin „*sandwich tehnika*“ odnosi se na tehniku slojevitog postavljanja restauracije uporabom SIC-a između zubne površine s jedne strane (nadomješta dentin) te kompozitnog materijala s druge strane (nadomješta caklinu). Time se koriste prednosti jednoga i drugoga materijala glede njihove otpornosti na žvačni tlak i biokompatibilnosti (9). SIC se koristi kao zamjena za dentin jer posjeduje koeficijent toplinske ekspanzije i slična fizička svojstva kao dentin te posjeduje antikariogeni i remineralizacijski učinak otpuštanjem fluorida. Kompozitne se smole, zbog boljih fizičko-mehaničkih svojstava, povećane otpornosti na trošenje i boljih estetskih svojstava, koriste kao zamjena za caklinu. Pri tome se kompozitni materijali vežu mikromehanički na stvrdnuti konvencionalni SIC i kemijski na HEMA-u sadržanu u smolom modificiranom SIC-u.

Kliničari najčešće rabe „*sandwich tehniku*“ u restauraciji kaviteta klase II zbog otpuštanja iona fluora iz SIC-a, čime se smanjuje mogućnost nastanka sekundarnoga karijesa. SIC se u tim kavitetima može nanositi u tzv. „*otvorenoj sandwich tehnici*“, u kojoj se SIC postavlja na sve dentinske površine preparacije, uključujući i cervikalni dio primarnoga kaviteta klase II. Kompozitni se materijal, nakon jetkanja i nanošenja adheziva na površinu SIC-a i cakline, postavlja na okluzalno područje, uključujući aproksimalna kontaktna područja i rubove kaviteta (21) (slika 8).

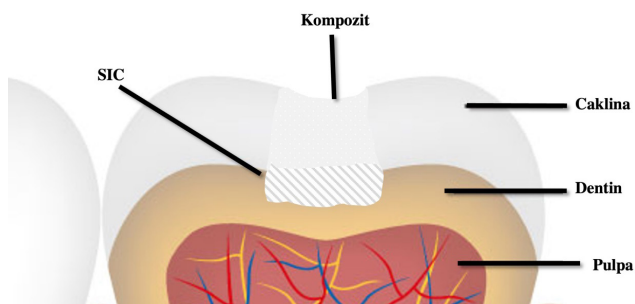
Najveća prednost „*otvorene sandwich tehnike*“ jest površina ispunjena SIC-om, koja time omogućuje otpuštanje iona fluora, a nedostatak je moguće površinsko otapanje SIC-a u aproksimalnome području koje je izloženo usnoj šupljini tijekom dužega vremena (21, 22).



Slika 8. Shematski prikaz otvorene „sandwich tehnike“.

„Zatvorena sandwich tehnika“ uključuje postavljanje SIC-a na dentin u bazi aproksimalnoga kaviteta, blizu vanjskoga ruba kaviteta, nakon čega se jetka caklina i SIC te se nanosi adhezivni sustav na oba supstrata (slika 9).

Zatvorenom je tehnikom riješen glavni nedostatak otvorene tehnike, a to je površinsko otapanje SIC-a. Istovremeno otpuštanje fluora iz cementa može imati remineralizacijski učinak na dentin, odnosno djelovati karijes protektivno u slučaju popuštanja adhezije kompozitnog ispuna (23).



Slika 9. Shematski prikaz „zatvorene sandwich tehnike“.

## Literatura

1. Wilson AD, Kent BE. A new translucent cement for dentistry. The glass ionomer cement. Br Dent J. 1972;132(4):133-5.
2. Shahid, S.; Hassan, U.; Billington, R.W.; Hill, R.G.; Anderson, P. Glass ionomer cements: Effect of strontium substitution on esthetics, radiopacity and fluoride release. Dent. Mater. 2014, 30, 308–313.
3. Mount, G.J. Color Atlas of Glass Ionomer Cement, 2nd ed.; Martin Dunitz: London, UK, 2002.
4. Frencken JE. The art and science of minimal intervention dentistry and atraumatic restorative treatment. Orleton, Shropshire (UK): Stephen Hancocks; 2018.
5. Sidhu SK, Nicholson JW. A Review of Glass-Ionomer Cements for Clinical Dentistry. J. Funct. Biomater. 2016; 7(16):1-15.
6. Van Meerbeck B, Yoshida Y, Inoue S, et al. Glassionomer adhesion: the mechanisms at the interface. J Dent. 2006;34:615–617.
7. Nqo HC, Mount G, McIntyre J, Tuisuva, J, Von Doussa R.J. Chemical exchange between glass-ionomer restorations and residual carious dentine in permanent molars: An in vivo study. J.Dent. 2006;34(8):608-13.
8. Nicholson JW. Maturation processes in glass-ionomer dental cements. Acta Biomater. Odontol. Scand., 2018;4(1), 63–71.
9. Garg N, Garg A. Textbook of Operative Dentistry, 3rd Ed. The Health Sciences publisher. 2015: 420- 431.
10. John W. Nicholson, Sharanbir K. Sidhu, Beata Czarnecka. Fluoride exchange by glass-ionomer dental cements and its clinical effects: a review. Biomater Investig Dent. 2023; 10(1): 2244982



11. Tüzüner T, Dimkov A, Nicholson JW. The effect of antimicrobial additives on the properties of dental glass-ionomer cements:a review. *Acta Biomater Odontol Scand.* 2019; 5(1): 9–21.
12. Tarle i sur. *Restaurativna dentalna medicina*, 1. izd. Medicinska naklada, Zagreb, 2019.
13. Hickel R, Dasch W, Janda R, Tyas M, Anusavice K. New direct restorative material. *Int Dent J.* 1998;48(1):3-16.
14. De Caluwé T, Vercruysse CW, Fraeyman S, Verbeeck RM. The influence of particle size and fluorine content of aluminosilicate glass on the glass ionomer cement properties. *Dent Mater.* 2014 Sep;30(9):1029-38
15. Diem VT, Tyas MJ, Ngo HC, Phuong LH, Khanh ND. The effect of a nano-filled resin coating on the 3-year clinical performance of a conventional high-viscosity glass-ionomer cement. *Clin Oral Investig.* 2014 Apr;18(3):753-9.
16. Mitra, S.B. Adhesion to dentin and physical properties of a light-cured glass-ionomer liner/base. *J. Dent. Res.* 1991, 70, 72–74.
17. Mount GJ. A new paradigm of operative dentistry. *J Conserv Dent.* 2008;11(1): 3-10.
18. Michael F. Burrow: *Physicochemical Nature of Glass-Ionomer-Based Material and Their Clinical Performance.* U: Sidhu SK. *Glass-Ionomers in Dentistry*, Springer International Publishing, 2016.
19. Banerjee A, Watson TF. *Pickard's Guide to Minimally Invasive Operative Dentistry*, 10 th Ed. Oxford University Press, 2015; Chapter 7.3: 118-122.
20. Hong Lan W et al. Cytotoxicity of conventional and modified glass ionomer cements. *Oper Dent.* 2003;28(3):251-9.
21. Opdam NJM et al. Long term clinical performance of „open sandwich“ and „total-etch“ Class II composite resin restorations showing proximal deterioration of glass-ionomer cement. *Dental Materials* 2023;39(9):800-806.
22. I.E. Andersson-Wenckert, J.W. van Dijken, C. Kieri. Durability of extensive Class II open-sandwich restorations with a resin-modified glass ionomere cement after 6 years. *Am J Dent.* 2004;17:43-50.
23. I.E. Andersson-Wenckert, J.W. van Dijken, P. Hörstedt. Modified Class II open sandwich restorations: evaluation of interfacial adaptation and influence of different restorative techniques. *Eur J Oral Sci.* 2002; 110 (3):270-275.

## Poglavlje 12. Suvremeni materijali u restaurativnoj dentalnoj medicini

Ivana Vidović Zdrilić, Jelena Vidas Hrštić

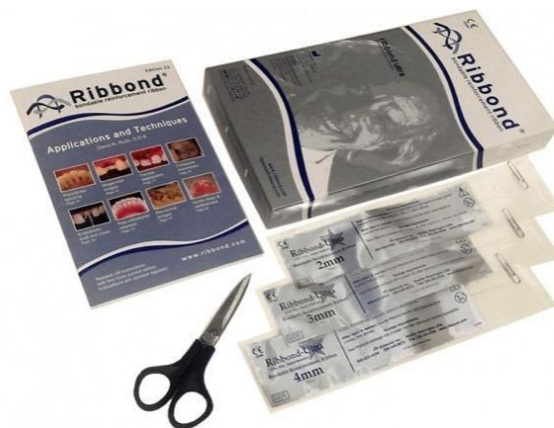### 12.1. Vlaknima ojačani kompozitni materijali

Vlaknima ojačani kompoziti jesu skupina kompozitnih materijala u koje su ugrađena vlakna u svrhu poboljšanja mehaničkih svojstava. Osnova kompozitnih materijala jest smolasta matrica koja se sastoji od monomera kao što su bis-GMA ili UDMA i ima ulogu zaštite vlakana od mehaničkoga oštećenja i vlage (1).

Vlakna, koja se ugrađuju u kompozit, dijele se prema: vrsti materijala, orijentaciji vlakana, površinskoj impregnaciji i načinu izrade. Prema vrsti materijala, odnosno kemijskom sastavu, vlakna mogu biti staklena, polietilenska, aramidna i karbonska (2). S obzirom na fizičkomehanička svojstva i estetske karakteristike u dentalnoj se medicini primjenjuju polietilenska i staklena vlakna. Polietilenska vlakna se radi odličnih svojstava rabe u gotovo svim granama dentalne medicine. Iznimno su visoke čvrstoće i modula elastičnosti. Staklena vlakna odlikuje transparentnost i stabilnost. Zahtijevaju silanizaciju kako bi se omogućilo vezivanje organske matrice za staklena vlakna. S obzirom na orijentaciju razlikuju se jednosmjerna i dvosmjerna vlakna. Jednosmjerna su vlakna duga, paralelna i kontinuirana, dok su dvosmjerna kratka i isprepletana vlakna. Raspored i orijentacija vlakana određuju svojstva i strukturne karakteristike kompozitnoga materijala (3, 4). Vlakna prema površinskoj impregnaciji mogu biti neimpregnirana ili pre-impregnirana. Pre-impregnirana vlakna (*everStick*, *everXPosterior GC*) dolaze kao gotov tvornički proizvod, a neimpregnirana (*Ribbond*) zahtijevaju impregnaciju niskoviskoznom smolom ili adhezijskim sustavom (*bond* bez otapala i kiselog primera), koja se provodi u ordinaciji (5).



Slika 1. Kompozit pojačan kratkim preimpregniranim vlaknima za nadomjestak dentina *everX posterior* i *everX flow* (preuzeto s GC-a).



Slika 2. Ribbond vlakna.

U restaurativnoj dentalnoj medicini vlaknima ojačani kompoziti mogu se koristiti za izradu direktnih restauracija u kombinaciji sa standardnim kompozitnim materijalom, kao tvornički izrađeni intrakanalni, ili individualni kolčići te za izradu kompozitnih mostova i indirektnih restauracija poput inlay-a. Ispuni sa standardnim kompozitnim materijalom, zbog fizičkomehaničkih svojstava materijala, skloni su lomu i mikropropuštanju, što dovodi do nastanka sekundarnoga karijesa. Vlaknima ojačane kompozitne materijale odlikuje manje polimerizacijsko skupljanje i dobra adhezija na kavitet, uz prednost zauzavljanja širenja pukotina i prevencije njihova nastanka. U izradi direktnih restauracija primjenjuje se kao strukturna zamjena za dentin, ispod sloja konvencionalnoga kompozita. Materijal je izbora za poslijeendodontsku opskrbu zuba i restauraciju velikih karijesnih defekata (5, 6).

## 12.2. Kalcij-silikatni materijali u restaurativnoj dentalnoj medicini

### 12.2.1. Mineral trioksid agregat (MTA)

Mineral trioksid agregat (MTA) prvi je biokeramički materijal. Smatra se zlatnim standardom kalcij-silikatnih materijala u dentalnoj medicini. Na tržište dolazi devedesetih godina dvadesetog stoljeća kao patent profesora Mahmouda Torabinejada. Osnova toga materijala jest Portland cement, dobro poznat u građevinskoj industriji. Taj se biokompatibilni materijal odlikuje i svojom bioaktivnosti, što podrazumijeva sposobnost regeneracije i reparacije tkiva kojim je okružen u svrhu očuvanja vitaliteta i tkivne cjelovitosti.

#### 12.2.1.1. Sastav MTA

Sastav MTA temelji se primarno na trikalcij-silikatu i dikalcij-silikatu. Za radioopaknost u početku je bio zaslužan bizmut-oksidi (tzv. sivi MTA; *engl. grey MTA*), no zbog povećane učestalosti diskoloracije tvrdih zubnih tkiva, bizmut-oksidi se zamijenio cirkon-oksidi i tantal-oksidi - tzv. bijeli MTA (*engl. white MTA*). Osim navedenih, u manjim količinama mogu biti prisutni trikalcij-aluminat i kalcij-sulfat (7). Sivi MTA sadrži čestice praška kru-

prijeg promjera, dok bijeli MTA ima čestice praška manjega promjera.

#### 12.2.1.2. Svojstva MTA-a

Osim već spomenutog svojstva biokompatibilnosti i bioaktivnosti, ovaj materijal raspo- laže i drugim povoljnim svojstvima poput stvrdnjavanja u vlažnome mediju, stvarajući pritom alkalni medij (pH 12) i djelujući antimikrobno na okolna tkiva (8).

Kalcijev hidroksid iz svježe zamiješanog i apliciranog MTA-a, u kontaktu s fosfatnim ioni- ma iz dentina, omogućuje nastanak amorfnog kalcijeva fosfata, koji će postupno sazrijeti u hidroksiapatit te omogućiti dobar prodor u dentinske kanaliće (9).

MTA odlikuje i svojstvo blage ekspanzije (manje od 0,1%), koja doprinosi stvaranju fi- zičke barijere i dodatnog brtvljenja. To je svojstvo od posebne važnosti u endodontskoj terapiji (7).

U kontaktu s pulpnim tkivom, prilikom indirektnog prekrivanja pulpe ili regeneracijskih postupaka, dolazi do proliferacije i diferencijacije stanica sličnih odontoblastima, koje su osnova za nastanak osteodentina, glavnoga „sastojka“ dentinskog mostića (10).

#### 12.2.1.3. Indikacije u RDM-u

MTA se široko primjenjuje u restaurativnoj dentalnoj medicini, endodontskoj i regenera- tivnoj terapiji.

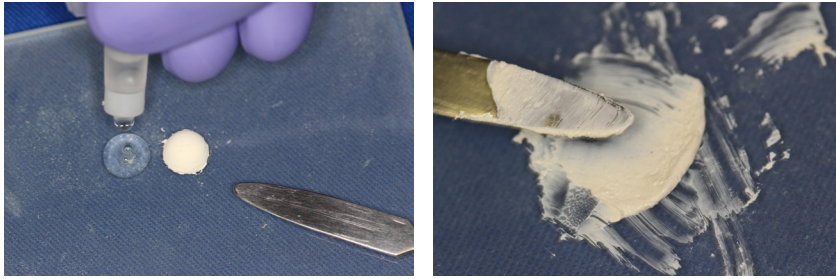
U restaurativnoj su dentalnoj medicini indikacije za primjenu toga materijala terapije vi- talne pulpe poput direktnih i indirektnih prekrivanja i pulpotomija u svrhu očuvanja vita- liteta zuba.

Relativno dugo vrijeme stvrdnjavanja te opasnost od diskoloracije tvrdih zubnih tkiva glavni su nedostaci toga materijala (11).

Pri kliničkom radu preporuča se postavljati kompozitne ili SIC-restauracije tek nakon potpunog stvrdnjavanja MTA-a zbog toga što kiselo okruženje nastalo tijekom jetkanja ili kondicioniranja narušava fizičko-mehanička svojstva MTA-a i dovodi do povećane poro- znosti materijala (14).

#### 12.2.1.4. Rukovanje s MTA-om

MTA-prašak jest tvornički pakiran odvojeno od tekućine (zasebna bočica s dozatorom, vrećice od 1 g). Miješa se s tvornički predviđenom količinom tekućine na staklenoj pod- lozi, metalnom špatulom. Postupnim dodavanjem praška u tekućinu nastoji se postići željenu konzistenciju - konzistencija vlažnog pijeska (slika 3). Hidriranjem MTA-a nastaje kalcijev hidroksid i kalcijev silikatni hidrat (9). Materijal na tržište još može doći i u obliku baze i katalizatora u tubama ili u samomiješajućim špricama (12). Prosječno vrijeme inicijalnog stvrdnjavanja jest 165 minuta, dok potpuno stvrdnjavanje slijedi tek nakon 6 sati (7, 13).



Slika 3. Priprema MTA-a. Komponente se miješaju do konzistencije vlažnog pijeska.

### 12.2.2. Biodentin

Biodentine (Septodont, Saint-Maur-des-Fosses, Francuska) jest komercijalni naziv materijala iz skupine bioaktivnih kalcij-silikatnih materijala. Svojevrsni je potomak MTA-a. Na tržištu se pojavljuje 2009. godine, a odlikuje se poboljšanim fizičko-mehaničkim svojstvima i olakšanim rukovanjem (15).

#### 12.2.2.1. Sastav Biodentina

Materijal se sastoji od praška i tekućine čiji su sastavi navedeni u tablici 1 (15, 16).

Tablica 1. Sastav Biodentien-a.

Sastav praška		Sastav tekućine	
<b>trikalcij-silikat</b> <b>dikalcij-silikat</b>	glavni strukturni materijali	<b>kalcij-klorid</b>	akcelerator stvrdnjavanja
<b>kalcij-karbonat</b>	punilo	<b>hidrosolubilni polimer</b>	reducirajući agens
<b>cirkon-oksidi</b>	radiokontrastno sredstvo	<b>voda</b>	
<b>željezo-oksidi</b>	sredstvo za bojenje		

#### 12.2.2.2. Svojstva Biodentina

Tlačna čvrstoća, mikrotvrdoća i modul elastičnosti vrlo su slični biološkom dentinu, stoga se taj materijal često naziva i „dentinskom zamjenom“.

Alkalan pH (12,5) Biodentina, osim što djeluje antimikrobno, uzrokuje otapanje organskoga tkiva iz dentinskih kanalića te prodor materijala unutar istih. Na taj se način ostvaruje čvrsta mikromehanička veza između materijala i tvrdih zubnih tkiva (16).

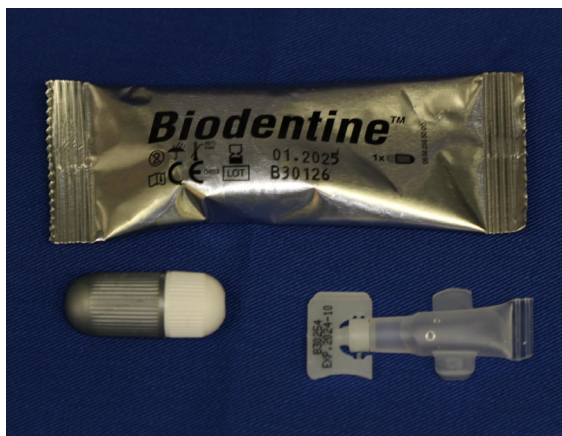#### 12.2.2.3. Indikacije za primjenu materijala

Materijal se primjenjuje u širokome rasponu indikacija poput retrogradnog punjenja korijenskoga kanala, zbrinjavanja endodontskih perforacija, ali najčešće u restaurativnoj

dentalnoj medicini u terapiji dubokih karijesnih lezija za terapijsko, zaštitno i strukturno nadomještanje izgubljenog dentina te u terapiji vitalne pulpe.

#### 12.2.2.4. Rukovanje materijalom

Biodentin je pakiran u kapsulama (slika 4). U kapsulu se dodaje jedno pakiranje tekućine nakon čega se smjesa miješa u trituratoru tijekom 30 sekundi. Materijal ne zahtijeva prethodnu kemijsku pripremu tvrdih zubnih tkiva i uklanjanje zaostatnoga sloja.



Slika 4. Biodentine (Septodont, Saint-Maur-des-Fosses, Francuska)

Stvrdnjavanje započinje fazom hidratacije. Miješanjem materijala nastaje silikatni gel i kalcij-hidroksid kao nusproizvod. Kalcij-hidroksid potom disocira na hidroksilnu skupinu ( $\text{OH}^-$ ) i kalcijeve ione ( $\text{Ca}^{2+}$ ) uzrokujući porast pH vrijednosti (antimikrobni učinak). Kada se materijal koristi u terapiji vitalne pulpe, visoki pH utječe i na stvaranje tankog koagulacijskoga nekrotičnog sloja između vitalnog pulpnog tkiva i Biodentina. Upravo taj sloj štiti vitalitet zubne pulpe, istovremeno potičući reparativnu dentinogenezu i stvaranje dentinskog mostića. Kalcijevi ioni potiču bioaktivnost materijala pojačavajući diferencijacijski potencijal (npr. odontoblastični potencijal mezenhimnih matičnih stanica) tkivnih struktura kojima su okruženi i stvarajući apatitne strukture. Silicijevi ioni ( $\text{Si}^{4+}$ ) također promoviraju mineralizaciju tvrdih zubnih tkiva (17).

Radno vrijeme rukovanja tim materijalom jest do 6 minuta, s početnim vremenom stvrdnjavanja između 9 – 12 minuta. Završno vrijeme stvrdnjavanja je 45 minuta. Brzo vrijeme stvrdnjavanja jest odlika ovog materijala u odnosu na druge kalcij-silikatne materijale.

Postavljanje trajnoga, dobro brtvljujućeg (hermetičkog) restaurativnog materijala, na podlogu od Biodentina je od iznimne važnosti za klinički uspjeh, osobito u liječenju vitalne pulpe. Ako se kao završni materijal postavlja kompozit, potrebno je biodentinsku podlogu tretirati dentinskim adhezivom radi ostvarenja adekvatne kemijske sveze između dvaju materijala i tvrdih zubnih tkiva. Kompozit se postavlja najranije 12 minuta nakon postavljanja Biodentina ili u drugoj posjeti (16, 17).

## Literatura

1. Khan AA, Zafar MS, Fareed MA, et al. Fiber-reinforced composites in dentistry - An insight into adhesion aspects of the material and the restored tooth construct. *Dent Mater.* 2023;39(2):141-151.
2. Garoushi S, Mangoush E, Vallittu M, Lassila L. Short fiber reinforced composite: a new alternative for direct onlay restorations. *Open Dent J.* 2013;7:181-185. Published 2013 Dec 30.
3. Alshabib A, Jurado CA, Tsujimoto A. Short fiber-reinforced resin-based composites (SFRCs); Current status and future perspectives. *Dent Mater J.* 2022;41(5):647-654.
4. Garoushi S, Gargoum A, Vallittu PK, Lassila L. Short fiber-reinforced composite restorations: A review of the current literature. *J Investig Clin Dent.* 2018;9(3):e12330.
5. Mangoush E, Garoushi S, Lassila L, Vallittu PK, Säilynoja E. Effect of Fiber Reinforcement Type on the Performance of Large Posterior Restorations: A Review of In Vitro Studies. *Polymers (Basel).* 2021;13(21):3682.
6. Medvedec I, Matijević J, Pavelić B. Izrada estetskog nadomjestka ojačanog Ribbond vlaknima. *Sonda (Zagreb),* 2011; 21; 43-44
7. Hargreaves KM, Berman LH. Cohen's pathways of the pulp. 11th ed. St. Louis, Missouri: Elsevier; 2016.
8. Morita M, Kitagawa H, Nakayama K, Kitagawa R, Yamaguchi S, Imazato S. Antibacterial activities and mineral induction abilities of proprietary MTA cements. *Dent Mater J [internet].* 2021;40(2):297–303. Dostupno na: <http://dx.doi.org/10.4012/dmj.2019-351>
9. Chang SW. Chemical characteristics of mineral trioxide aggregate and its hydration reaction. *RestorDentEndod.* 2012 Nov;37(4):188-93. doi: 10.5395/rde.2012.37.4.188. Epub 2012 Nov 21. PMID: 23429542; PMCID: PMC3568637.
10. Kuratate M, Yoshiba K, Shigetani Y, Yoshiba N, Ohshima H, Okiji T. Immunohistochemical analysis of nestin, osteopontin, and proliferating cells in the reparative process of exposed dental pulp capped with mineral trioxide aggregate. *J Endod* 2008;34:970–4
11. Torabinejad M, White DJ, inventors; Loma Linda University, assignee. Tooth filling material and method of use. United States Patent 5,415,547. 16 May 1995
12. Prakash, V, Darsini, J, Karthick, B, Venkatesh, A, Darsini, H. "Mineral Trioxide Aggregate (MTA) -an overview". 2021; 7:2115-2120.
13. Nekoofar MH, Adusei G, Sheykhrezae MS, Hayes SJ, Bryant ST, Dummer PM. The effect of condensation pressure on selected physical properties of mineral trioxide aggregate. *IntEndod J* 2007;40:453–61) .
14. Kayahan MB, Nekoofar MH, Kazandağ M, Canpolat C, Malkondu O, Kaptan F, et al. Effect of acid etching procedure on selected physical properties of mineral trioxide aggregate. *IntEndod J.* 2009;42(11):1004-14.
15. Kaur M, Singh H, Dhillon JS, Batra M, Saini M. MTA versus Biodentine: Review of Literature with a Comparative Analysis. *J Clin Diagn Res.* 2017 Aug;11(8):ZG01-ZG05. doi: 10.7860/JCDR/2017/25840.10374. Epub 2017 Aug 1. PMID: 28969295; PMCID: PMC5620936.
16. Malkondu Ö, Karapinar Kazandağ M, Kazazoğlu E. A review on biodentine, a contem-

porary dentine replacement and repair material. Biomed Res Int. 2014;2014:160951. doi: 10.1155/2014/160951. Epub 2014 Jun 16. PMID: 25025034; PMCID: PMC4082844.

17. Arandi NZ, Thabet M. Minimal Intervention in Dentistry: A Literature Review on Bio-dentine as a Bioactive Pulp Capping Material. Biomed Res Int. 2021;2021:5569313. Published 2021 Apr 3. doi:10.1155/2021/5569313



## Popis pokrata

**10-MDP** – 10-metakriloksidecil dihidrogen fosfat

**4-MET** – 4-metakriloksietil trimelitat anhidrid

**ART** – atraumatska restaurativna tehnika

**Bis-GMA** – bisfenol A-glicidil metakrilat

**C-faktor** – konfiguracijski faktor

**Ca<sup>2+</sup>** – kalcijev ion

**CDS** – caklinsko-dentinsko spojište

**DO** – disto-okluzalno

**Er,Cr:YSGG** – erbij- krom: itrij- skandij- galij- garnet laser

**Er:YAG** – erbij: itrij, aluminij, garnet laser

**HEMA** – 2-hidroksietil metakrilat

**MDP-Ca soli** – metakriloksidecil dihidrogen fosfat – kalcijeve soli

**MDTP** – 1-metil-4-fenil-1,2,3,6-tetrahidropiridin

**MMP** – matriks metaloproteinaza

**MO** – mezio- okluzalno

**MOD** – mezio-okluzalno-distalno

**MTA** – mineral trioksid agregat

**NaOCI** – natrijev hipoklorit

**NPG-GMA** – N-fenilglicin – glicidilmetakrilat

**OH<sup>-</sup>** – hidroksilna skupina

**PENTA** – dipenta eritol penta-akrilat fosfat

**PKI** – preventivni kompozitni ispuni

**RDM** – restaurativna dentalna medicina

**SEM** – skenirajući elektronski mikroskop

**Si<sup>4+</sup>** – silicijev ion

**SIC** – staklenoionomerni cement

**SMSIC** – smolom modificirani staklenoionomerni cement

**TEGDMA** – trietilen glikol dimetakrilat

ISBN 978-953-7720-80-3 (PDF)